

# Antenatale Infektionen – Bedeutung für Frühgeburtlichkeit und perinatale Morbidität

Y. Garnier<sup>1</sup>, R. Berger<sup>2</sup>

## Einleitung

Trotz weltweiter Anstrengungen ist die Frühgeburtlichkeit nach wie vor eines der herausragenden Themen der Perinatalmedizin. In Deutschland erleiden jährlich etwa 7–9% aller Schwangeren eine Frühgeburt. Diese Patienten bilden den überwiegenden Anteil an der perinatalen Mortalitäts- und Morbiditätsstatistik. So sind zwei Drittel aller perinatal verstorbenen Kinder Frühgeborene mit einem Geburtsgewicht von weniger als 1.500 Gramm (Perinatalstatistiken der Bundesländer). Zu den schwerwiegendsten Komplikation der überlebenden Kinder gehören ausgedehnte Hirnblutungen und Schädigungen der weißen Hirnsubstanz mit nachfolgenden neurologischen Entwicklungsstörungen (1). Aber auch bronchopulmonale Dysplasien, nekrotisierende Enterokolitiden oder Retinopathien können das weitere Leben dieser Kinder schwer beeinträchtigen (Neonatalstatistiken der Bundesländer).

Die Prävalenz der infantilen Zerebralparese ist in den letzten 20 Jahren angestiegen (2). Die Ätiologie dieses komplexen Krankheitsbilds ist bislang unvollständig aufgeklärt. Klinische und epidemiologische Studien belegen eine Assoziation zwischen antenataler intrauteriner Infektion und der Entwicklung von perinatalen Hirnschäden. Im Vordergrund stehen einerseits Schädigungen der weißen Hirnsubstanz (periventrikuläre Leukomalazie) und ande-

rerseits peri- beziehungsweise intraventrikuläre Hirnblutungen (3, 4). Bei Neugeborenen und Neonaten mit dokumentierter Infektion der Mutter zum Zeitpunkt der Geburt zeigt sich ein deutlich erhöhtes Risiko für die Entstehung der periventrikulären Leukomalazie (5–7). Dieses Schädigungsmuster wird heute als wesentliche Ursache für die spätere Entwicklung einer spastischen Zerebralparese angesehen (8).

Berichte über erhöhte Konzentrationen von proinflammatorischen Zytokinen sowohl im Blut (9, 10) als auch im Fruchtwasser (11, 12) von Kindern mit infantiler Zerebralparese legen die Vermutung nahe, dass diese Erkrankung auf einem inflammatorischen Prozess beruht.

In der folgenden Übersicht werden die vorliegenden Daten zur Pathogenese der infektiions-assoziierten perinatalen Hirnschädigung dargestellt. Besondere Berücksichtigung finden die infektiions-assoziierte Einschränkung der fetalen Herz-Kreislauf-Regulation und direkt neurozytotoxische Effekte von Endotoxinen und proinflammatorischen Zytokinen.

Auch die bronchopulmonale Dysplasie des Neugeborenen ist mit einer chronischen Entzündungsreaktion in den Luftwegen assoziiert. Die Inflammation beeinträchtigt die Entwicklung der Alveolen und hat langfristige Folgen für die Ausbildung der pulmonalen Organstruktur (13). Die inflammations-assoziierten Erkrankungen von Frühgeborenen können das weitere Leben dieser Kinder schwer beeinträchtigen und verursachen den Großteil der medizinischen Versorgungs- und Folgekosten in den ersten Lebensjahren (Neonatalstatistiken der Bundesländer).

## Infektion und Schwangerschaft

Aufsteigende genitale Infektionen in der Schwangerschaft sind ein wesentlicher Risikofaktor von vorzeitiger Wehentätigkeit, verfrühtem vorzeitigem Blasensprung und Frühgeburt vor der 32. Schwangerschaftswoche (SSW) (1). Haben pathogene Keime die zervikale Barriere überschritten, führen sie zu einer dezidualen und chorioamnioten Infektion (Chorioamnionitis) mit Keimbesiedlung des Fruchtwassers (14).

Die pathophysiologischen Mechanismen, die bei einer aufsteigenden Infektion zu vorzeitiger Wehentätigkeit mit Eröffnung des Muttermundes führen, wurden *in vitro* und *in vivo* untersucht. Die pathogene Keimbesiedlung induziert die Freisetzung von proinflammatorischen Zytokinen aus aktivierten Makrophagen (Abb. 1).

IL-1 $\beta$  und TNF- $\alpha$  sowie aus gram-negativen Bakterien freigesetztes Endotoxin regen Dezidua-, Chorion- und Amnionzellen zu einer vermehrten Produktion von Prostaglandinen, Endothelin und CRH an. Dies bewirkt uterine Kontraktionen. Darüber hinaus induzieren IL-1 $\beta$  und TNF- $\alpha$  die Freisetzung von IL-6 aus Dezidua- und Chorionzellen. IL-6 steigert parakrin die Prostaglandin- und Endothelinsekretion aus der Plazenta, womit sich ein positiver Feedbackmechanismus ergibt (1). Die Freisetzung der Zytokine induziert an Chorion- und Zervixzellen die Sekretion von Enzymen (Kollagenasen), die einen Abbau der extrazellulären Matrix am unteren Uterinsegment bewirken. Die Konsistenz dieses Gewebes wird damit erheblich reduziert, der Muttermund kann sich nun bei zunehmender Wehentätigkeit öffnen.

<sup>1</sup> Frauenklinik für Gynäkologie und Geburtshilfe, Universitätsklinikum Aachen

<sup>2</sup> Klinik für Gynäkologie und Geburtshilfe, Marienhaus, Klinikum St. Elisabeth, Neuwied

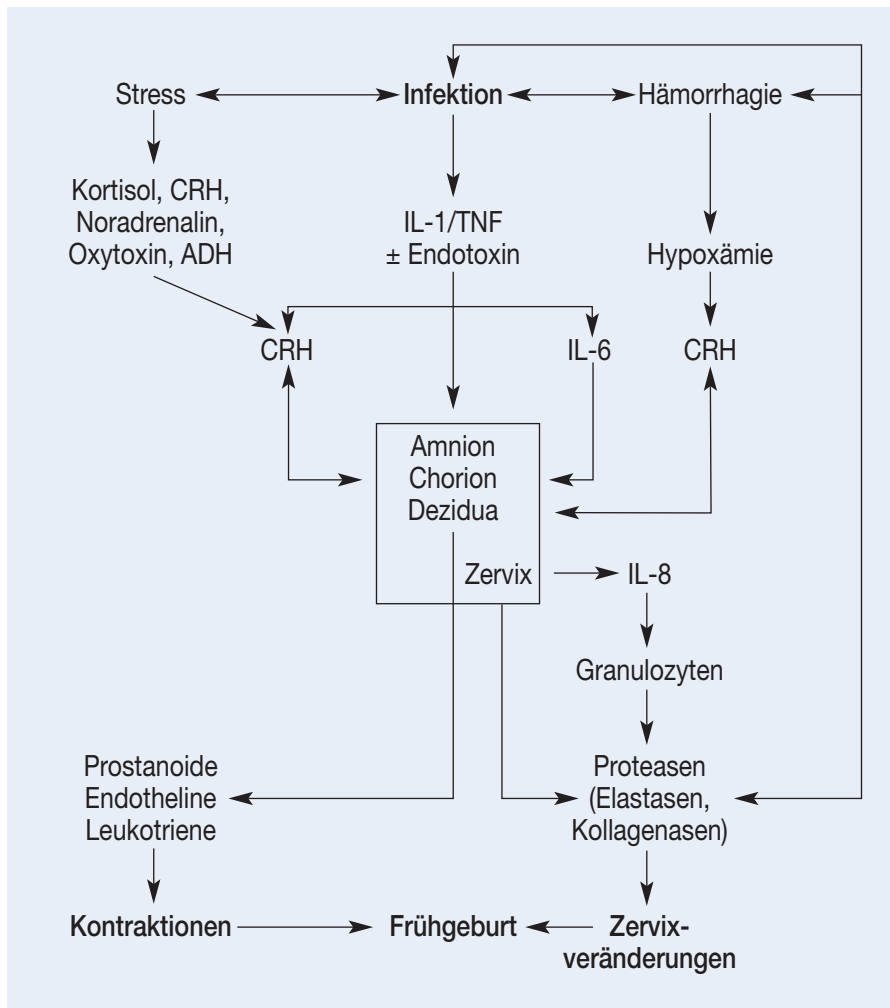


Abb. 1: Pathophysiologie der Frühgeburt. CRH = Kortikotropin-Releasing-Hormon; IL = Interleukin; TNF = Tumor-Nekrose-Faktor; ADH = Adiuoretin

### Chorioamnionitis und perinatale Hirnschädigung

Die klinische Diagnose Chorioamnionitis wird anhand von maternalem Fieber (> 38 °C) und zwei oder mehr der folgenden Kriterien gestellt: Tachykardie der Mutter/- des Feten, Schmerzhaftigkeit der Gebärmutter, übelriechendes Fruchtwasser oder mütterliche Leukozytose. Die Inzidenz wird mit einer Bandbreite von 5–20% in der Literatur angegeben (15).

Histologisch ist die Chorioamnionitis durch das Vorhandensein von polymorphkernigen Infiltraten in Plazenta und Eihäuten gekennzeichnet. Betroffen sind 10% der termingerechten und bis zu 60% der frühgeburtlichen Schwangerschaften. *Dashe et al.* (16)

zeigten in einem Frühgeborenenkollektiv, dass bei klinischer Chorioamniotie diese auch in 80% histologisch nachweisbar war. Bei 20% der Patienten fand sich allerdings kein pathomorphologisches Korrelat. Darüber hinaus beobachteten *Grether und Nelson* (5), dass sowohl eine klinische als auch histologisch nachgewiesene Chorioamnionitis mit einem erhöhten Risiko für eine infantile Zerebralparese einhergehen (Odds Ratio 9,3; 95% Konfidenzintervall 2,7–31 für klinische Chorioamnionitis; Odds Ratio 8,9; 95% Konfidenzintervall 1,9–40 für histologische Chorioamnionitis). Eine kürzlich publizierte Metaanalyse bestätigte die positive Korrelation zwischen einer Chorioamnionitis und dem Auftreten von periventrikulärer Leukomalazie und spastischer Zerebralparese.

Die perinatale Mortalität bei kongenitaler Sepsis variiert in Abhängigkeit des Gestationsalters zwischen 25 und 90% (17). Bei Frühgeborenen vor der 33. SSW fand sich bei Vorliegen einer Chorioamnionitis und fetaler Sepsis eine Mortalitätsrate von 33% gegenüber 17% ohne Sepsis (18). Eine fetale Bakteriämie wurde bei 33% der Fälle mit Amnion-Infektions-Syndrom gegenüber 4% bei keimfreiem Fruchtwasser beobachtet (19). Daraus ist zu schließen, dass eine subklinische Infektion des Feten weit häufiger vorliegt, als traditionell angenommen wird.

### Chorioamnionitis und bronchopulmonale Dysplasie

Interessanterweise wurde in klinischen Studien eine verminderte Inzidenz des Atemnotsyndroms (»Respiratory Distress Syndrome« [RDS]) bei Frühgeborenen mit erhöhten IL-6-Konzentrationen im Nabelschnurblut nachgewiesen (20). Das proinflammatorische Zytokin IL-6 gilt als sensitivster Prädiktor einer systemischen fetalen Inflammation. Dieser Befund überrascht zunächst. Allerdings ist aus Voruntersuchungen bekannt, dass die pulmonale Inflammation während intrauteriner Infektion eine Reifung der Lungen induziert. Langfristig entwickeln die betroffenen Neugeborenen allerdings häufiger eine bronchopulmonale Dysplasie als Ausdruck eines inflammationsbedingten Umbaus der pulmonalen Organstruktur.

### Übersicht der Infektions-assoziierten perinatalen Hirnschädigung

#### Energiestoffwechsel und exzitatorische Neurotransmitter

In den vergangenen zwanzig Jahren haben zahlreiche experimentelle Studien die pathophysiologischen Mechanismen der perinatalen Hirnschädigung untersucht. Akute hypoxisch-ischämische Hirnläsionen in der Perinatalperiode werden überwiegend durch eine schwere intrauterine As-

phyxie verursacht, die wiederum Folge einer akuten Reduktion der uterinen oder umbilikalischen Durchblutung ist (21).

Auf einen schweren Sauerstoffmangel reagiert der Fetus nach Aktivierung des sympathiko-adrenergen Systems mit einer Umverteilung des Herzminutenvolumens zu Gunsten der zentralen Organe (Gehirn, Herz und Nebennieren). Dauert der Sauerstoffmangel an, sinkt die zerebrale Perfusion. Die oxidative Phosphorylierung im Gehirn erliegt. Der membranständige  $\text{Na}^+/\text{K}^+$ -Pumpe steht keine Energie mehr zur Verfügung, um die Ionengradienten aufrechtzuerhalten. Nach Verlust des Membranpotenzials dringen über spannungsabhängige und Glutamatgesteuerte Ionenkanäle große Mengen von Kalzium als Folge des hohen Konzentrationsgradienten in die Zelle ein (Abb. 2). Diese so genannte Kalzium-Überladung der Zelle vermittelt durch Aktivierung von Proteasen, Lipasen und Endonukleasen die neuronale Zellschädigung (22). Auch in der Reperfusionphase, im Anschluss an eine zerebrale Ischämie, werden durch unterschiedliche Mechanismen die betroffenen Hirnareale geschädigt. Von besonderer Bedeutung sind hierbei die postischämische Freisetzung von Sauerstoffradikalen, die Synthese von Stickstoffmonoxid, entzündliche Reaktionen und ein Ungleichgewicht des exzitatorischen und inhibitorischen Neurotransmittersystems. Eine ausführliche Übersicht zum Thema findet sich an anderer Stelle (21).

### Neurozytotoxische Wirkung von Endotoxinen und Zytokinen

Mittlerweile belegen experimentelle Untersuchungen eine direkte neurozytotoxische Wirkung von Endotoxinen und proinflammatorischen Zytokinen auf das fetale Gehirn. Insbesondere ist die periventrikuläre weiße Hirnsubstanz von Frühgeborenen unterhalb der 32. SSW betroffen. Tierexperimentelle Studien zeigen einen Anstieg der Zytokinexpression im adulten Rattenhirn (23) und im fetalen Hippokampus

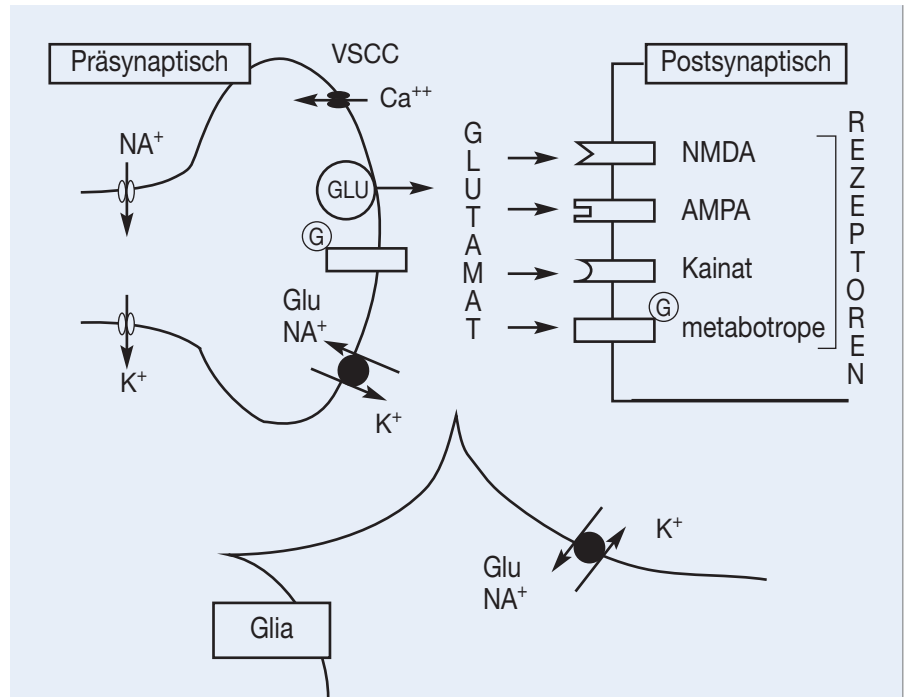


Abb. 2: Steuerung der Glutamatfreisetzung und -wiederaufnahme am synaptischen Spalt. Nach Depolarisation des präsynaptischen Neurons durch Einstrom von Natrium und Ausstrom von Kalium mit konsekutivem Kalzium-Einstrom über spannungsabhängige Kalzium-Kanäle (VSCC's), kommt es zur Freisetzung von vesikulär gespeichertem Glutamat durch Exozytose. Das in den synaptischen Spalt freigesetzte Glutamat aktiviert postsynaptische ionotrope Rezeptoren (NMDA-, AMPA- u. Kainat-Rezeptoren) und prä- oder postsynaptisch lokalisierte metabotrope Rezeptoren, die an ein G-Protein gekoppelt sind. Durch die Natrium-abhängige Wiederaufnahme von Glutamat an der präsynaptischen und glialen Membran wird die Glutamatwirkung terminiert (21)

nach Endotoxinexposition (24). Insbesondere der Anstieg der  $\text{TNF-}\alpha$ -Expression korreliert mit der Entstehung fetaler und neonataler Hirnschäden (25). Die Applikation von Endotoxin in Form von Lipopolysaccharid (LPS) induziert bei fetalen Ratten neben einer gesteigerten Expression von  $\text{IL-1}\beta$  und  $\text{TNF-}\alpha$  eine Schädigung der weißen Hirnsubstanz (26).

Wie bereits erwähnt, steigt die Rate der periventrikulären Leukomalazie bei Frühgeborenen mit nachgewiesener intrauteriner Infektion signifikant an. Diskutiert wird eine gestörte Markscheidereifung im Bereich der periventrikulären weißen Hirnsubstanz durch inflammatorische Prozesse. Insbesondere scheint die Ausreifung von Oligodendrozyten-Vorläuferstufen zu markscheidengebilden Oligodendrozyten durch erhöhte Zytokinkonzentrationen gestört zu sein (3, 27). Interessanterweise stimulieren niedrige

$\text{TNF-}\alpha$ -Konzentrationen in glialen Zellkulturen Wachstum und Differenzierung von Oligodendrozyten, während hohe Konzentrationen zytotoxisch wirken. In aufgereinigten Zellkulturen von Oligodendrozyten-Vorläuferstufen wirkt die kombinierte Applikation von  $\text{TNF-}\alpha$  und  $\text{IFN-}\gamma$  bereits bei niedrigen Konzentrationen zytotoxisch und inhibiert die Ausdifferenzierung der überlebenden Zellen (28). Die daraus resultierende Störung der Myelinisierung wird heute als wesentliche Ursache für die Entwicklung der periventrikulären Leukomalazie diskutiert.

### Endotoxine sensibilisieren das fetale Gehirn gegenüber Sauerstoffmangel

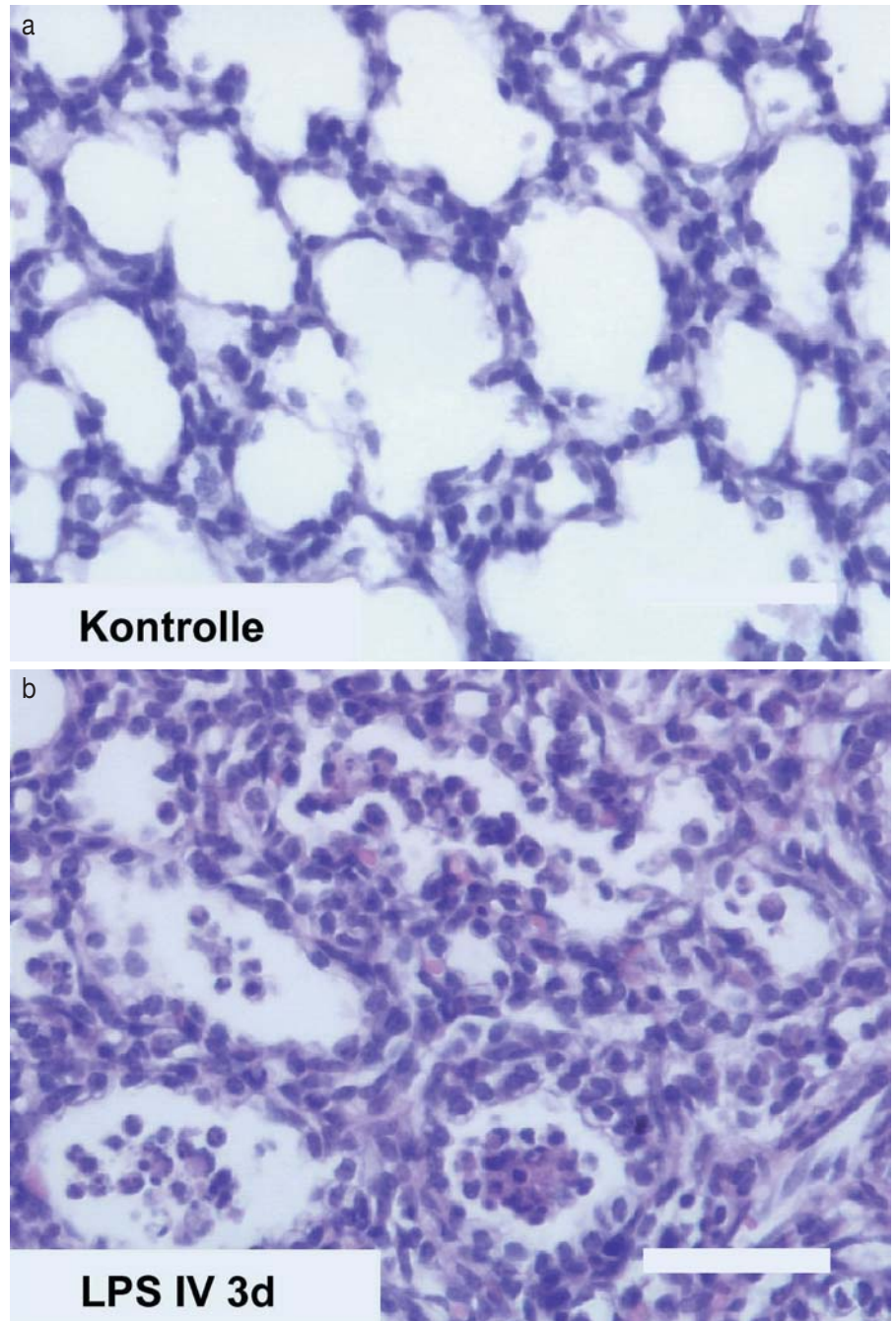
Eine intrauterine Infektion ist perinatal häufig mit einer fetalen Hypoxämie assoziiert. Große Bedeutung kommt deshalb der Frage zu, ob das fetale Gehirn durch eine zuvor bestehende Infektion gegenüber einer nachfolgenden Sauer-

stoffmangel-Situation sensibilisiert wird. *Eklind et al.* (29) konnten nachweisen, dass die intraperitoneale Applikation von Endotoxin (LPS) das fetale Rattenhirn gegenüber einem nachfolgenden hypoxisch-ischämischen Insult sensibilisiert. Ebenfalls bei neonatalen Ratten induzierte die intrazisternale Applikation von LPS eine Vergrößerung des Infarktareals nach zerebraler Hypoxie-Ischämie (30). Diese Untersuchungen deuten darauf hin, dass das fetale Gehirn im Rahmen einer intrauterinen Infektion gegenüber einem Sauerstoffmangel sensibilisiert wird.

#### *Pulmonale Inflammation und bronchopulmonale Dysplasie*

Die Pathogenese der bronchopulmonalen Dysplasie bei Frühgeborenen ist multifaktoriell (13). Besonders betroffen sind sehr kleine Frühgeborene (Geburtsgewicht < 1.500 g) mit anatomisch unausgereifter Lungenstruktur, die maschinell beatmet werden müssen und/oder erhöhte Sauerstoffkonzentrationen benötigen (31). Eine zentrale Rolle in der Pathogenese der chronischen Inflammation spielt eine intraalveoläre und pulmonale Entzündungsreaktion, die durch den Nachweis von unterschiedlichen proinflammatorischen Mediatoren und immunkompetenten Zellen charakterisiert ist (13).

Die intrauterine und postnatale Exposition der kindlichen Lunge gegenüber proinflammatorischen Zytokinen ist ein wesentlicher prädisponierender Faktor für die Entwicklung einer bronchopulmonalen Dysplasie (31). Durch eine bakterielle Chorioamnionitis wird eine systemische und pulmonale Entzündungsreaktion ausgelöst, die durch postnatal notwendige Therapiemaßnahmen, wie zum Beispiel mechanische Beatmung, verstärkt werden kann. *Watterberg et al.* zeigten in klinischen Studien, dass Frühgeborene, die einer Chorioamnionitis ausgesetzt waren, signifikant häufiger an einem Atemnotsyndrom (»Respiratory Distress Syndrome« [RDS]) erkrankten. Demgegenüber war unter diesen Umständen das Risiko für eine broncho-



*Abb. 3a und b: Pulmonale Inflammation bei unreifen Schaffeten. Die Tiere der Versuchsgruppe erhielten Endotoxin (LPS; E. coli; 100 ng/kg KG i.v.). In der fetalen Lunge konnten drei Tage nach systemischer Endotoxin-Exposition perivaskulär, interstitiell und alveolär inflammatorische Zellinfiltrate nachgewiesen werden. Größenmaßstab 30 µm (37)*

pulmonale Dysplasie (BPD) signifikant erhöht (32). *Shimoya et al.* berichteten, dass die verminderte Inzidenz des Atemnotsyndroms bei Chorioamnionitis mit einer erhöhten Konzentration des proinflammatorischen Zytokins IL-6 im Nabelschnurblut assoziiert ist (33). Die zu Grunde liegenden Mechanismen sind derzeit noch unklar.

In der 24. SSW befindet sich die Lungenentwicklung in der sakkulären Phase. Erst ab der 29. SSW sind die ersten alveolären Strukturen nachweisbar. Das Verständnis der postnatalen Entwicklung des Lungenwachstums nach Frühgeburt ist unvollständig. Die Lungenentwicklung von Patienten mit BPD ist durch eine Reduktion der Alveo-

len und einer Volumenvergrößerung der einzelnen Alveole charakterisiert (34). Der Stopp der Alveolarisation bedeutet einen Stillstand in der pulmonalen Entwicklung und stellt ein Phänomen dar, das erhebliche Konsequenzen für die pulmonale Morbidität Frühgeborener im Kindes- und Erwachsenenalter hat.

### Pathogenese der pulmonalen Inflammation

In tierexperimentellen Untersuchungen wurde die Endotoxin-induzierte pulmonale Inflammation charakterisiert. Eine Chorioamnionitis, induziert durch intraamniale Applikation von Endotoxin, bewirkt beim unreifen Schaffeten innerhalb von 24 Stunden eine biochemische und biophysikalische Ausreifung der Lungen (35). Allerdings ergab die histomorphologische Analyse sieben Tage nach Endotoxin-Exposition eine verminderte Alveolarisation (36).

In Untersuchungen an chronisch instrumentierten unreifen Schaffeten wurde das Lungengewebe auf inflammatorische, strukturelle und biochemische Veränderungen nach systemischer Endotoxin-Exposition untersucht. Die Endotoxinämie induzierte eine schwere Inflammation der fetalen Lungen mit einer hohen Dichte von Monozyten, neutrophilen Granulozyten und Lymphozyten im Endothel der Lungengefäße, aber auch im Interstitium und den Alveolen (Abb. 3a u. b). Die Ausreifung der fetalen Lungen war ebenso wie nach intraamnialer Endotoxin-Applikation nach sieben Tagen biochemisch und biophysikalisch nachweisbar (37).

### Einschränkung der fetalen Herz-Kreislauf-Regulation während intrauteriner Infektion

#### Endotoxin-induzierter fetaler Kreislaufschock

Neben einer direkten zytotoxischen Wirkung von Endotoxinen und proin-

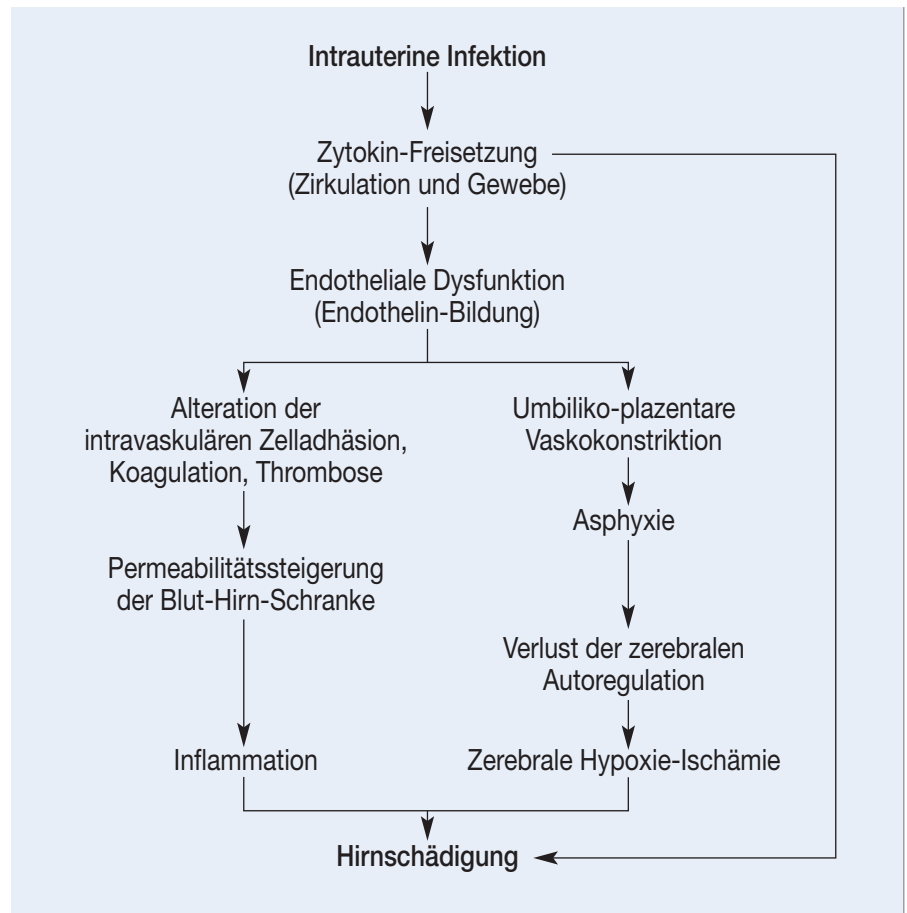


Abb. 4: Pathogenese der infektions-assoziierten perinatalen Hirnschädigung

flammatorischen Zytokinen auf das fetale Gehirn ist die Infektions-assoziierte Beeinträchtigung des fetalen Herz-Kreislauf-Systems für die perinatale Morbidität der betroffenen Kinder von wesentlicher Bedeutung (Abb. 4). Lipopolysaccharide (LPS), die während einer Infektion aus der Zellwand gramnegativer Bakterien freigesetzt werden, induzieren schwerwiegende Kreislaufalterationen. Tierexperimentelle Studien haben die Auswirkungen von intravenös applizierten LPS auf die fetale kardiovaskuläre Funktion untersucht. Die intravenöse Applikation von LPS (*E. coli*;  $53 \pm 3$  mg/kg fetales KG) bewirkte bei unreifen Schaffeten einen schweren Abfall der plazentaren Perfusion, während die Durchblutung der peripheren Organe anstieg (Abb. 5) (38). Daraus resultierte eine Hypoxämie mit Azidämie. Wurden die Tiere zusätzlich einer zweiminütigen intrauterinen Hypoxie ausgesetzt, entwickelte sich eine schwere Kreislauf-Dezentrali-

sation, das heißt, die Perfusion der lebenswichtigen zentralen Organe wie Gehirn, Herz und Nebennieren fiel ab, während die Durchblutung der peripheren Organe und der Lunge drastisch anstieg. Aufgrund der persistierenden Einschränkung der plazentaren Perfusion entwickelte sich ein prolongierter Abfall des zerebralen Sauerstoff-Transports.

Bei intakter Kreislauf-Regulation resultiert aus einem Abfall der arteriellen Sauerstoffsättigung eine Vasodilatation im zerebralen Stromgebiet (39, 40). Interessanterweise scheint dieser physiologische Kompensationsmechanismus, die so genannte zerebrale Autoregulation, durch die Gabe von LPS beeinträchtigt zu sein. Ein wesentlicher Grund liegt in der schweren LPS-induzierten Hypotension während und nach intrauteriner Hypoxie. Bei einem Abfall des arteriellen Mitteldrucks unter 25–30 mmHg kommt es zu einem

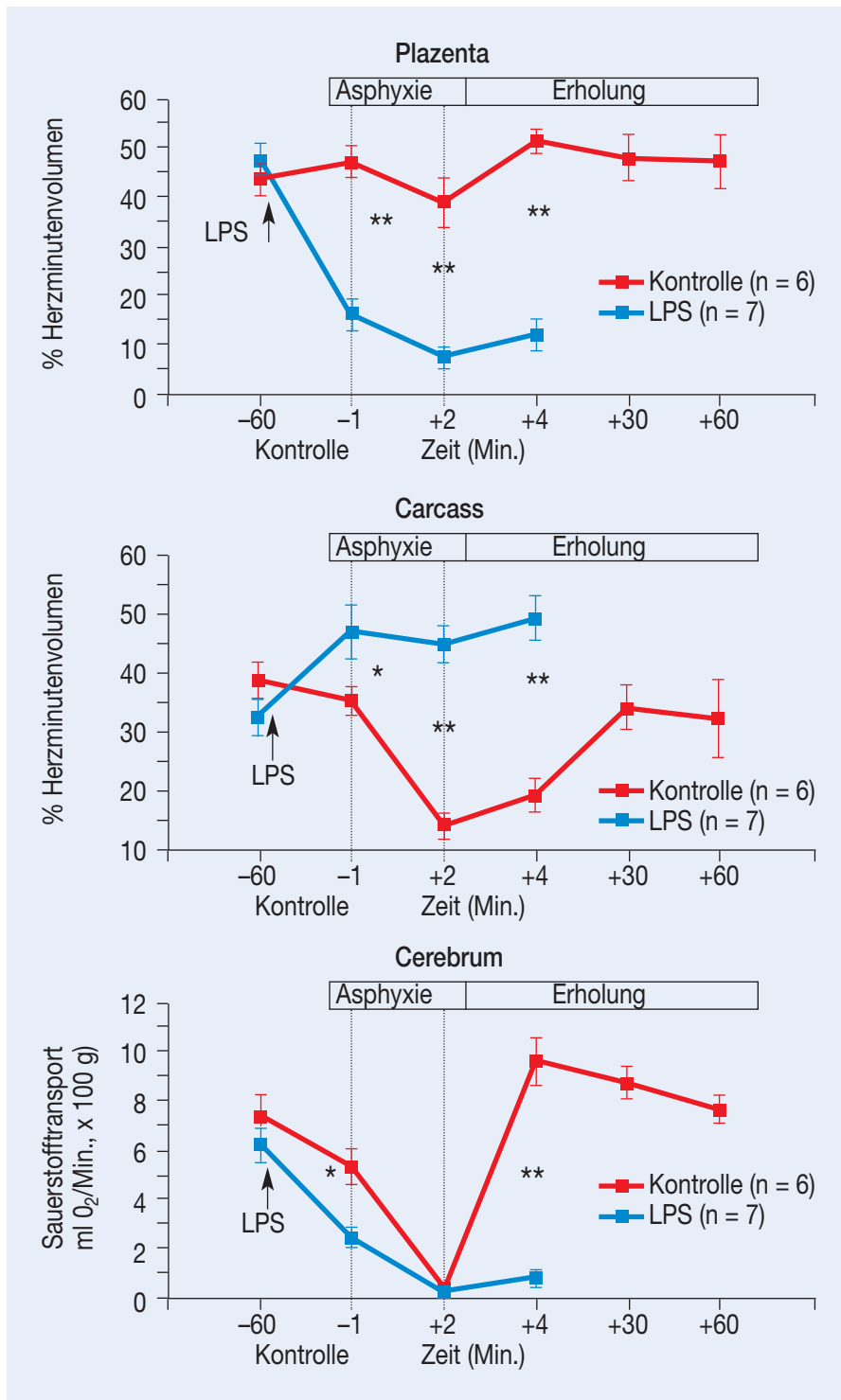


Abb. 5: Fetalen Endotoxinschock. Plazentarer und peripherer Blutfluss (Carcass) bei unreifen Schaffeten (entsprechend der 32. SSW des Menschen) dargestellt als prozentuales Herzminutenvolumen vor, während und nach zweiminütiger intrauteriner Asphyxie. Die Tiere der Versuchsgruppe erhielten eine Stunde vor Asphyxie Endotoxin (LPS; *E. coli*;  $53 \pm 3 \mu\text{g/kg KG i.v.}$ ). Nach Gabe von LPS nahm der plazentare Blutfluss signifikant ab, während die periphere Durchblutung des Feten anstieg. Die Kombination aus Endotoxinämie und Asphyxie resultierte in einer fetalen Kreislauf-Dezentralisation mit plazentarer Hypo- und peripherer Hyperperfusion. Als Zeichen einer gestörten zerebralen Autoregulation fiel der Sauerstofftransport zum fetalen Gehirn bereits während Normoxie signifikant ab und erholte sich auch nicht im Anschluss an die Asphyxie (38). Mittelwerte  $\pm$  SD. \*:  $p < 0,05$ ; \*\*:  $p < 0,01$  (LPS vs. Kontrolle)

zunehmenden Verlust der zerebralen Autoregulation. Betroffen von der sich daraus entwickelnden zerebralen Hypoxie-Ischämie sind vorwiegend die Parasagittalregion des Großhirns und die periventrikuläre weiße Hirnsubstanz.

#### Langfristige Kreislaufveränderungen nach Endotoxin-Applikation

Die Wirkung von niedrigen Endotoxin-Konzentrationen auf die kardiovaskuläre Integrität wurde bei unreifen Schaffeten über mehrere Tage untersucht. Die intravenöse Applikation von LPS (*E. coli*; 100 ng/kg fetales KG) verursachte einen lang anhaltenden Abfall der plazentaren Perfusion mit chronischer Hypoxämie (41). Die Plazentadurchblutung fiel eine Stunde nach LPS-Gabe ab und erreichte das Minimum (-40%) nach vier bis sechs Stunden. In diesem Zeitraum stieg der plazentare Gefäßwiderstand um 75%. In den folgenden 12–18 Stunden erholten sich diese Parameter, erreichten bis zum Ende der Untersuchung allerdings nicht mehr das Niveau der Kontrolltiere. Sowohl die fetale Herzfrequenz, als auch der arterielle Mitteldruck stiegen 4–5 Stunden nach LPS-Infusion an und blieben für die folgenden 12 Stunden erhöht.

Der Abfall der umbiliko-plazentaren Durchblutung beeinträchtigt die fetale Oxygenierung mit chronischer Hypoxie und Azidose. Dies bewirkt einen prolongierten Abfall des zerebralen Sauerstofftransports mit Ausbildung unterschiedlicher neuronaler Schadensmuster. Im Vordergrund steht eine diffuse subkortikale Schädigung und eine Inflammation der periventrikulären weißen Hirnsubstanz (Abb. 6a–i) (42).

#### Pathogenese der Infektionsassoziierten fetalen Herz-Kreislauf-Alterationen

Kennzeichnend für eine Sepsis ist das heterogene Muster von Vasokonstriktion und Vasodilatation in unterschied-

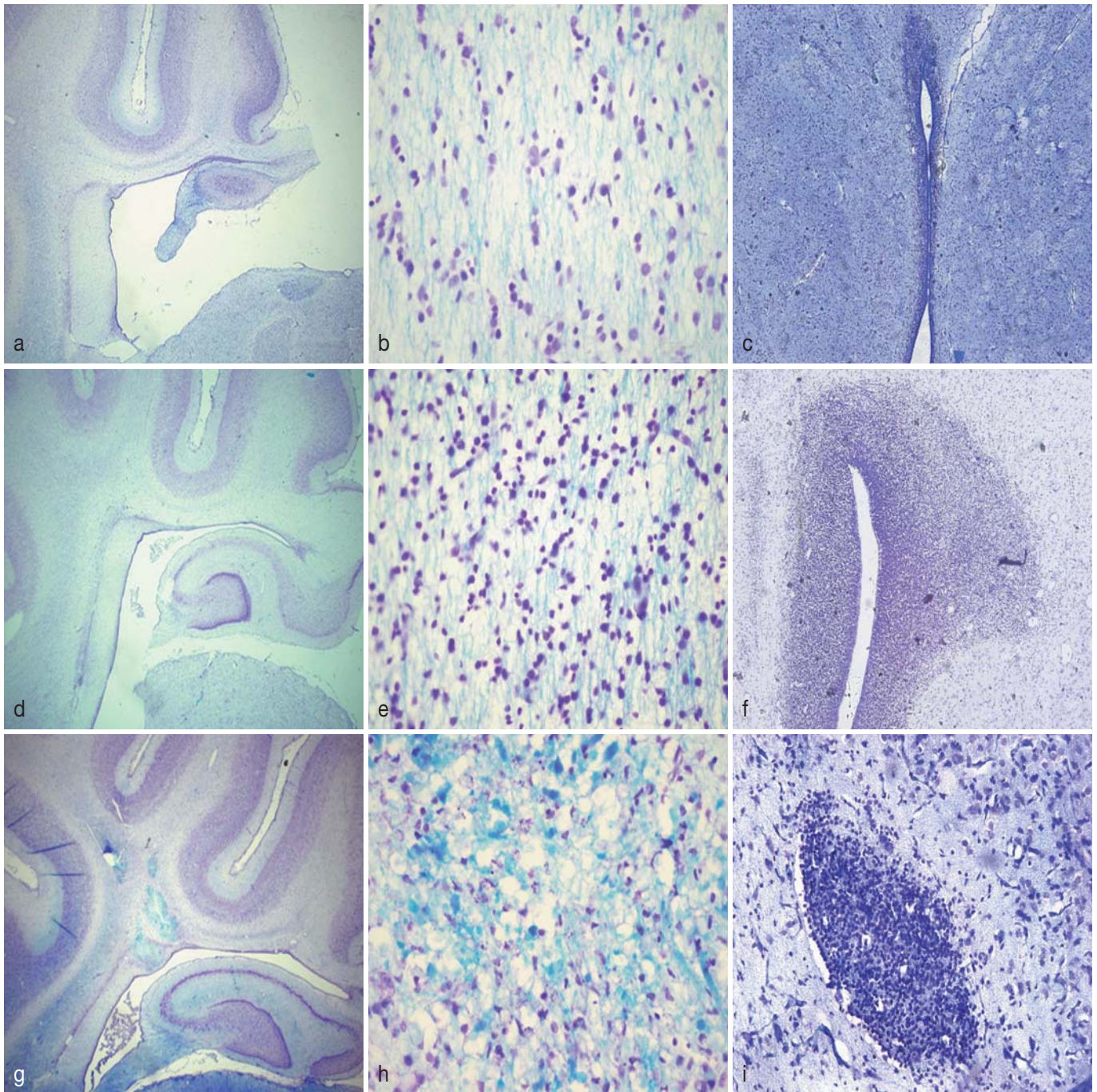


Abb. 6a-i: Fetale Inflammation und Hirnschädigung. Die Ausschnitte zeigen die periventriculäre weiße Hirnsubstanz bei Kontroll- (a-c) und LPS behandelten unreifen Schaffeten (d-i) nach Klüver-Barrera-Färbung. Bei den Kontrollen fanden sich keine strukturellen Auffälligkeiten. Die Applikation von LPS induzierte einen Anstieg der periventriculären Zellzahl (d-f) und zystische Läsionen (g, h) im Bereich der weißen Hirnsubstanz. Darüber hinaus fanden sich inflammatorische Zellinfiltrate in den Basalganglien (i) (42)

lichen Organsystemen. Durch die Vasoparalyse kommt es zum Abfall des peripheren Gefäßwiderstands und somit einer regionalen Minderdurchblutung. Diese gravierenden Veränderungen werden durch vasoaktive Substanzen, wie Stickstoffmonoxid (NO), Prostazyklin (PGI<sub>2</sub>), Angiotensin II und Endothelin vermittelt. Aufgrund der klini-

schen und experimentellen Datenlage scheint der unkontrollierten Freisetzung von NO und Endothelin eine zentrale pathogenetische Bedeutung im Rahmen der Infektions-assoziierten fetalen Herz-Kreislaufveränderungen zuzukommen. Eine detaillierte Übersicht zu diesem Thema wurde kürzlich publiziert (43).

#### *Stickstoffmonoxid (NO) in der fetalen Herz-Kreislauf-Regulation*

NO ist als vasodilatatorischer Mediator entscheidend an der Regulation von Gefäßtonus und Blutdruck beteiligt. Darüber hinaus spielt NO während einer Hypoxie eine wichtige Rolle in der fetalen Kreislaufsteuerung und ist we-

sentlich an der Kreislaufzentralisation während einer intrauterinen Sauerstoffmangel-Situation beteiligt (44). Die Möglichkeit zur Kreislaufzentralisation schützt den fetalen Organismus und insbesondere das Gehirn vor einer Hypoxie-induzierten Schädigung. Ontogenetische Untersuchungen bei Schaffeten zeigen, dass die endotheliale Form der Stickstoffmonoxid-Synthase (eNOS), die nach Aktivierung NO generiert, bereits am Ende des ersten Trimenons nachweisbar ist. Die katalytische Aktivität der NO-Synthase verdreifacht sich im weiteren Schwangerschaftsverlauf.

Verschiedene Arbeitsgruppen untersuchten die Bedeutung von NO in der fetalen Kreislaufregulation während Normoxie und Hypoxie bei reifen und unreifen Schaffeten (45, 46). Bei reifen Schaffeten bewirkte die intravenöse Applikation des unspezifischen NO-Synthase-Inhibitors L-NAME eine Bradykardie und vorübergehende Hypertension sowie einen Abfall der Hirndurchblutung (45). Nach einer zusätzlichen intrauterinen Hypoxie war die chemoreflektorische Bradykardie bei den mit L-NAME behandelten Tieren gegenüber Kontrollen abgeschwächt und die bekannte fetale Tachykardie in der Erholungsphase blieb aus. Darüber hinaus reduzierte die NO-Synthase-Hemmung während Hypoxie den Anstieg der Hirndurchblutung und den Abfall des zerebralen Gefäßwiderstands (46). Aufgrund dieser Daten wird die Bedeutung von NO für die zerebrale Autoregulation während intrauteriner Hypoxie deutlich.

#### *Stickstoffmonoxid: Mediator des fetalen Kreislaufschocks?*

Klinische und experimentelle Untersuchungen zeigen, dass die ungebremte Bildung von NO während Endotoxinämie sowohl den akuten als auch den verzögerten, häufig therapieresistenten Abfall des Blutdrucks und die Hyporeaktivität des Gefäßsystems gegenüber endogenen und exogenen Katecholaminen vermittelt (47, 48). Nach Endotoxin-Exposition resultiert unmittel-

bar die Bildung von NO durch Aktivierung der endothelialen NO-Synthase (eNOS). Bei länger dauernder Endotoxämie wird zusätzlich die induzierbare NO-Synthase (iNOS) in unterschiedlichen Organen und Zellarten aktiviert. Dies trägt zu einer überschießenden Vasodilatation bei, verzögert und deaktiviert das adrenerge System und wird für das Kreislaufversagen im septischen Schock verantwortlich gemacht (48).

Interessanterweise schützen Glukokortikoide, die als Induktionshemmer der NO-Synthase und der Zyklooxygenase (COX-2) gelten, vor Kreislaufversagen bei septischem und hämorrhagischem Schock (49). Epinephrektomierte Tiere, denen es an endogenen Glukokortikoiden fehlt, entwickeln eine besonders schwere Form des Kreislaufschocks während Endotoxinämie. Durch Vorbehandlung mit exogenen Glukokortikoiden werden die Symptome deutlich abgemildert. Eine verminderte Induktion der NO-Synthase durch endogene Glukokortikoide spricht für eine Toleranzentwicklung gegenüber Endotoxinen. Der Großteil dieser Studien wurde allerdings bei erwachsenen Tieren durchgeführt, sodass beweiskräftige Ergebnisse für das fetale Kreislaufsystem noch ausstehen.

#### *Die Bedeutung von Endothelin-1 während Endotoxämie*

Zusätzlich zu den relaxierenden Mediatoren NO und Prostazyklin synthetisiert das Endothelium Endothelin-1 (ET-1). ET-1 ist der stärkste Vasokonstriktor des Organismus mit einer um den Faktor 10 höheren Potenz als Angiotensin II (50). Die Bildung von ET-1 wird durch unterschiedliche Stimuli wie Hypoxie, Endotoxinämie und Hypertonie induziert (43). In Abbildung 7 sind die unterschiedlichen Endothelin-vermittelten Wirkungen zusammengefasst.

Interessanterweise variiert die Gefäßreaktion in verschiedenen Organen während der fetalen Entwicklung und un-

terscheidet sich zum Teil erheblich von der des Neugeborenen-beziehungsweise Erwachsenen-Organismus. Die hämodynamischen Effekte von ET-1 werden durch zwei Rezeptor-Subtypen reguliert: ETA- und ETB-Rezeptoren. ETA-Rezeptoren und eine kleine Untergruppe der ETB-Rezeptoren, lokalisiert im Bereich der glatten Gefäßmuskulatur, vermitteln eine Vasokonstriktion. Eine größere Population der ETB-Rezeptoren, die sich auf der Oberfläche des Endothels befinden, vermitteln eine Vasodilatation durch Aktivierung einer NO-Synthase mit konsekutiver NO-Freisetzung (43).

Während Endotoxinämie und Sepsis werden die höchsten Plasmakonzentrationen von ET-1 gemessen (51). Die hohe Bedeutung des Endothelin-Systems in der Pathogenese des septischen Schocks spiegelt sich in der Korrelation der Endothelin-Plasmakonzentration mit Morbidität und Mortalität des septischen Patienten wieder (52). Die intravenöse Applikation von ET-1 verursacht beim Menschen Sepsis-ähnliche kardiovaskuläre Veränderungen. Das Herzminutenvolumen fällt ab, der Widerstand im pulmonalen, splanchnikalen und renalen Gefäßsystem steigt an (53). Bei Schaffeten bewirkt ET-1 sowohl eine Vasokonstriktion der fetoplazentaren Mikrozirkulation, als auch einen Abfall des fetalen Sauerstoffverbrauchs (54). Proinflammatorische Mediatoren, wie IL-1 $\beta$ , TNF- $\alpha$  und TGF- $\beta$ , die während einer Endotoxämie produziert werden, induzieren ebenfalls die ET-1-Produktion des Endothels. In tierexperimentellen Untersuchungen lässt sich eine pulmonale Drucksteigerung nach Endothelin-Applikation nachweisen. Hierbei kommt es zu einem charakteristischen biphasischen Anstieg des mittleren pulmonalarteriellen Drucks und des pulmonalen Gefäßwiderstands.

#### *Pulmonale Perfusion während Endotoxinämie*

An der pulmonalen Hypertension während Endotoxinämie ist die Aktivierung der Zyklooxygenase in der Früh-



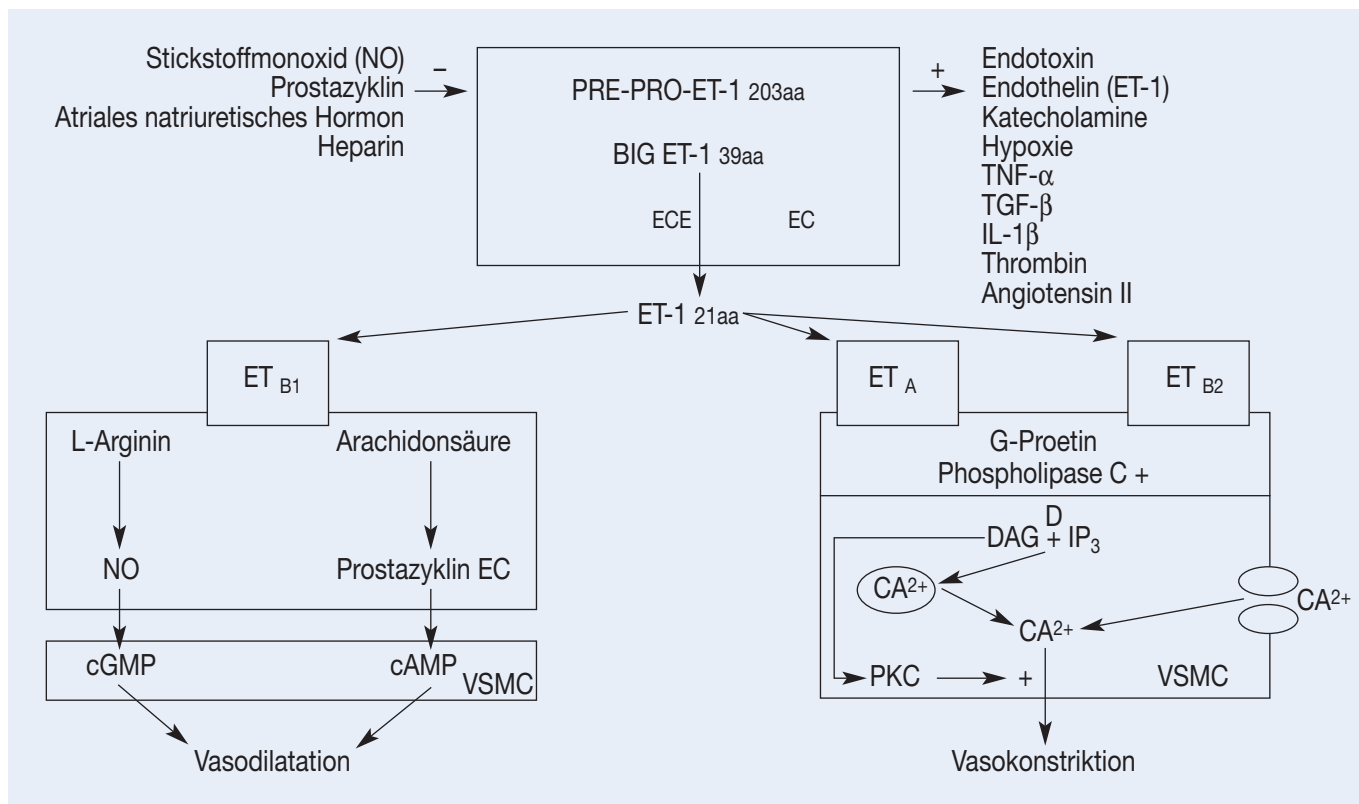


Abb. 7: Schematische Darstellung der Endothelin-Wirkungen. aa = Aminosäure; cAMP = zyklisches Adenosinmonophosphat; cGMP = zyklisches Guanosinmonophosphat; DAG = Diacylglycerol; EC = Endothelium; ECE = Endothelin Converting Enzyme; ET-1 = Endothelin-1; ET<sub>A</sub> = Endothelin-Rezeptor A; ET<sub>B</sub> = Endothelin-Rezeptor B; IP<sub>3</sub> = Inositoltriphosphat; PKC = Proteinkinase C; VSMC = glatte Muskelzelle

und das Endothelin-System in der Spätphase beteiligt. Experimentell werden die Spätveränderungen durch selektiven und unselektiven Endothelin-ETA-Rezeptor-Antagonismus verhindert (55, 56).

Im Gegensatz zum adulten Organismus verursacht eine Endotoxämie bei Schaffeten einen Abfall des pulmonalen Gefäßwiderstands und somit eine drastische Zunahme der Lungenperfusion (38). Obwohl ET-1 generell eine systemische Vasokonstriktion vermittelt, unterscheidet sich die Wirkung auf die pulmonale Zirkulation in Abhängigkeit von Alter und Gefäßtonus (57). In der Lunge des fetalen Lammes überwiegt die Expression von ET<sub>B</sub>-Rezeptoren. Nach Rezeptorbindung durch ET-1 wird eine endotheliale Form der NO-Synthase aktiviert (58). Durch die Synthese von NO wird eine Relaxation der pulmonalen Gefäßmuskulatur und somit eine Vasodilatation in der Lungenstrombahn vermittelt.

## Stellenwert der Antibiotikatherapie

Der Nutzen der antenatalen Antibiotikatherapie bei verfrühtem vorzeitigem Blasensprung wurde mittlerweile in zahlreichen klinischen Studien nachgewiesen (59). Insbesondere wurde nachgewiesen, dass die antibiotische Therapie die Rate an maternalen und neonatalen Infektionen senkt und eine Prolongation der Schwangerschaft von sieben Tagen ermöglicht. In der bislang größten, prospektiv randomisierten, plazebokontrollierten Multizenterstudie (ORACLE I) wurden 4.826 Frauen mit verfrühtem vorzeitigem Blasensprung inkludiert und unterschiedlichen antibiotischen Therapieregimen zugewiesen (60). Die Applikation von Erythromycin (4 x 250 mg/die p.o. über 10 Tage) reduzierte nach verfrühtem vorzeitigem Blasensprung die Rate an Frühgeburten innerhalb von sieben Tagen, die Notwendigkeit einer postpartalen Surfactant-Therapie und die

Entwicklung einer chronischen Lungenerkrankung in der Neonatalperiode. Darüber hinaus wurde die Häufigkeit von hirnsonografischen Auffälligkeiten, das heißt peri-beziehungsweise intraventrikuläre Hirnblutungen und periventrikuläre Leukomalazie, um 35% gesenkt.

Demgegenüber ist die Datenlage bei vorzeitiger Wehentätigkeit mit stehender Fruchtblase uneinheitlich. In einigen Studien konnte die Schwangerschaft durch Antibiotikatherapie bis zu drei Wochen prolongiert werden, in anderen Untersuchungen wurde dieser Effekt nicht bestätigt (61–63). In der bislang größten prospektiv randomisierten, plazebokontrollierten Multizenterstudie (ORACLE II) bei 6.295 Frauen mit spontaner vorzeitiger Wehentätigkeit konnte kein positiver Effekt auf die Prolongation der Schwangerschaft und die neonatale Morbidität nachgewiesen werden (64). Dieser Befund wird auch in einer kürzlich

erschienenen Metaanalyse der Cochran Database bestätigt (65), sodass derzeit eine antibiotische Therapie bei vorzeitiger Wehentätigkeit mit stehender Fruchtblase nur unter Studienbedingungen durchgeführt werden sollte.

## Zusammenfassung

Die dargestellten klinischen, epidemiologischen und experimentellen Daten deuten auf die zentrale Bedeutung der antenatalen Infektion des Feten in der Pathogenese perinataler Hirn- und Lungenschäden hin. Im Vordergrund stehen die periventrikuläre Leukomalazie und peri- beziehungsweise intraventrikuläre Hirnblutungen sowie pulmonale Reifungsstörungen. Insbesondere die Schädigung der periventrikulären und subkortikalen weißen Hirnsubstanz wird heute als wesentliche Ursache für die spätere Ausbildung einer spastischen Zerebralparese angesehen.

Die im Rahmen einer intrauterinen Infektion freigesetzten Entzündungsmediatoren beeinflussen die zerebrale Integrität auf unterschiedlichen Ebenen. Neben einer direkt neurozytotoxischen Wirkung von Endotoxinen und libierten proinflammatorischen Zytokinen scheinen diese zudem das fetale Gehirn gegenüber einer intrauterinen Sauerstoffmangelsituation zu sensibilisieren. Sowohl die systemische als auch intraamniotische Endotoxin-Exposition des Feten induziert eine schwere pulmonale Inflammation mit Aktivierung der Surfactant-Synthese. Diese experimentellen Ergebnisse korrelieren mit der klinischen Beobachtung, dass Frühgeborene mit belegter intrauteriner Inflammation ein vermindertes Risiko für die Entwicklung eines Atemnotsyndroms haben, demgegenüber aber ein erhöhtes Risiko für chronische Lungenerkrankungen – insbesondere bronchopulmonale Dysplasie – aufweisen.

Die durch eine Infektion induzierte inflammatorische Antwort des Feten führt auch zu einer schweren Beeinträchtigung der fetalen Herz-Kreislauf-

Regulation. Die im Tierexperiment beobachtete placentare Hypoperfusion bewirkt eine chronische Hypoxie und einen schweren Abfall des zerebralen Sauerstofftransports. Hierfür ist ein gestörtes Gleichgewicht zwischen vasodilatatorischen und vasokonstriktori- schen Substanzen verantwortlich. Für die Zukunft wird die Charakterisierung der fetalen inflammatorischen Antwort entscheidend dazu beitragen, durch adäquate Intervention die Inzidenz perinatal erworbener Hirn- und Lungenschäden und somit die Morbidität der betroffenen Kinder zu senken.

### Literatur

Bei den Verfassern

### *Anschrift für die Verfasser:*

*PD Dr. Dr. med. Yves Garnier  
Universitätsklinikum Aachen  
Frauenklinik für Gynäkologie  
und Geburtshilfe  
Pauwelsstraße 30  
52074 Aachen  
E-Mail [ygarnier@ukaachen.de](mailto:ygarnier@ukaachen.de)*

