

# Pathogenese der infektionsassoziierten perinatalen Hirnschädigung

R. Berger, A. Jensen, Y. Garnier

Trotz weltweiter Anstrengungen ist die Frühgeburtlichkeit nach wie vor eines der herausragenden Themen der Perinatalmedizin. In Deutschland erleiden laut Perinatalstatistiken der Bundesländer jährlich etwa 7–9 % aller Schwangeren eine Frühgeburt. Obwohl die Anzahl der betroffenen Kinder zunächst gering erscheint, bilden diese Patienten den überwiegenden Anteil an der perinatalen Mortalitäts- und Morbiditätsstatistik. So sind zwei Drittel aller Kinder, die perinatal versterben, Frühgeborene mit einem Geburtsgewicht von weniger als 1.500 Gramm.

Zu den schwerwiegendsten Komplikation der überlebenden Kinder gehören ausgedehnte Hirnblutungen und Schädigungen der weißen Hirnsubstanz mit nachfolgenden neurologischen Entwicklungsstörungen (5). Aber auch bronchopulmonale Dysplasien, nekrotisierende Enterokolitiden und Störungen des auditiven und visuellen Systems können das weitere Leben dieser Kinder schwer beeinträchtigen, wie die Neonatalstatistiken der Bundesländer zeigen.

## Aufsteigende Infektionen in der Schwangerschaft

Aufsteigende genitale Infektionen in der Schwangerschaft sind ein wesentlicher Risikofaktor von vorzeitiger Wehentätigkeit, verfrühtem vorzeitigem Blasensprung und Frühgeburt vor der 32. Schwangerschaftswoche (SSW) (18). Haben pathogene Keime, wie beispielsweise  $\beta$ -hämolyisierende Streptokokken der Gruppe B, Enterokokken, E. coli, Gonokokken, Chlamydien, Trichomonaden und weitere, die zervikale Barriere überschritten, führen sie zu einer dezi-

dualen und chorioamniolen Infektion (Chorioamnionitis, CA) mit Keimbesiedelung des Fruchtwassers. Histologisch finden sich dann akute inflammatorische Zellinfiltrate in Plazenta, Eihaut und Nabelschnur. Die CA stellt noch immer die häufigste fetale Todesursache in der zweiten Schwangerschaftshälfte dar (Perinatalstatistiken der Bundesländer).

Eine Meta-Analyse von 20 klinischen Studien hat gezeigt, dass bei 12,8 % aller Patientinnen mit vorzeitiger Wehentätigkeit und intakter Fruchtblase eine Keimbesiedelung des Fruchtwasser vorliegt. Diese Patientinnen entwickelten im weiteren Schwangerschaftsverlauf gegenüber einer Kontrollgruppe wesentlich öfter klinische Zeichen einer Chorioamnionitis (37,5 % vs. 6,6 %), einen vorzeitigen Blasensprung (40,0 % vs. 3,8 %) und waren häufiger gegenüber einer Tokolyse refraktär (86,3 % vs. 16,3 %) (18). Bei Patientinnen mit einem verfrühten vorzeitigem Blasensprung wurde in 33,8 % der Fälle pathogenes Keimwachstum im Fruchtwasser nachgewiesen. Romero und Mitarbeiter (30) beobachteten, dass bei fortgeschrittenem Muttermundbefund in der 14. bis 24. SSW in 50 % der Fälle eine Keimbesiedelung des Fruchtwassers vorlag und dies von einer Frühgeburt innerhalb der nächsten 48 Stunden gefolgt war.

Wachstum pathogener Keime ist auch im Fruchtwasser von Patientinnen mit termingerechter Wehentätigkeit nachweisbar, die Inokulationsgröße ist jedoch bedeutend kleiner als bei Patienten mit Frühgeburt. Es ist wahrscheinlich, dass die leichte chorioamniolen Infektion bei Frauen, die Wehentätigkeit am Termin entwi-

## Zusammenfassung

Die Frühgeburtlichkeit ist trotz jahrelanger intensiver Forschung immer noch ein zentrales und ungelöstes Problem der Geburtsmedizin. Sehr kleine frühgeborene Kinder (<1500 g) erleiden in bis zu 60 % in der Perinatalperiode einen Hirnschaden. Wie neuere klinische und epidemiologische Untersuchungen belegen, wird ein derartiger Hirnschaden nicht nur durch einen schweren Sauerstoffmangel, sondern auch durch eine aufsteigende intrauterine Infektion verursacht. Insbesondere Schädigungen der weißen Hirnsubstanz, aber auch Hirnblutungen scheinen in direktem Zusammenhang mit Infektions-assoziierten Mechanismen zu stehen. Experimentell wurde nachgewiesen, dass Lipopolysaccharide (LPS), die beim Zerfall von gramnegativen Bakterien freigesetzt werden, die fetale Herz-Kreislauf-Regulation beeinträchtigen und zu einer starken Reduktion des Sauerstofftransportes zum Gehirn führen können. Ebenso scheinen LPS das unreife Gehirn gegenüber einem nachfolgenden hypoxisch-ischämischen Insult zu sensibilisieren. Weiterhin wurde gezeigt, dass Entzündungsmediatoren, die bei einer Inflammation des fetalen Gehirns in großen Mengen freigesetzt werden, bei Oligodendrozyten, den markscheidenbildenden Zellen des ZNS, einen apoptotischen Zelltod verursachen. Zellen, die diesen Insult überleben, sind in ihrer weiteren Differenzierung beeinträchtigt. Störungen in der neuronalen Signalübertragung, die mit einer Spastik insbesondere der unteren Extremitäten einhergehen, sind die unausweichliche Folge.

## Pathophysiologie der Frühgeburt

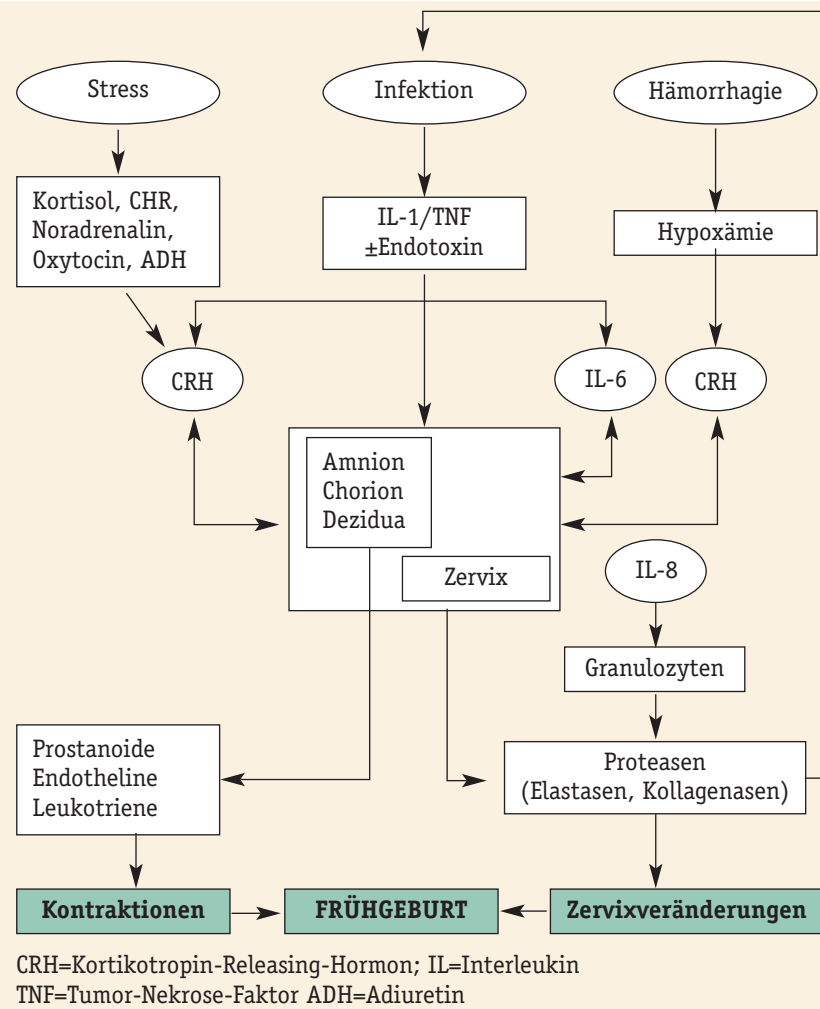


Abb. 1: Pathophysiologie der Frühgeburt (modifiziert nach Lockwood, 1994; 25).

ckeln, ein Sekundärphänomen ist, das aus der Öffnung des Muttermundes und damit der Exposition der Eihäute und Plazenta gegenüber der vaginalen Keimflora resultiert.

Die pathophysiologischen Mechanismen, die bei einer aufsteigenden Infektion zu vorzeitiger Wehentätigkeit und Öffnung des Muttermundes führen, wurden in vitro und in vivo untersucht (Abb. 1). Die einwandernden Bakterien induzieren die Freisetzung von Zytokinen, IL-1 $\beta$  und TNF- $\alpha$ , aus aktivierten Makrophagen (Übersicht in 6). IL-1 $\beta$  und TNF- $\alpha$  sowie aus Bakterien freigesetztes Endotoxin regen Dezidua-, Chorion- und

Amnionzellen zur vermehrten Produktion von Prostaglandinen, Endothelin und CRH an. Dies bewirkt uterine Kontraktionen. Darüber hinaus induzieren IL-1 $\beta$  und TNF- $\alpha$  die Freisetzung von IL-6 aus Dezidua- und Chorionzellen. IL-6 steigert parakrin die Prostaglandin- und Endothelinsekretion aus der Plazenta, womit sich ein positiver Feedbackmechanismus ergibt (Abb. 1) (25, 26).

Die freigesetzten Zytokine induzieren an Chorion- und Zervixzellen die Sekretion von Kollagenasen, die einen Abbau der extrazellulären Matrix am unteren Uterinsegment bewirken (29). Die Konsistenz dieses Gewebes wird

damit erheblich reduziert, der Muttermund kann sich nun bei zunehmender Wehentätigkeit öffnen. Dieses pathophysiologische Modell wird durch zahlreiche klinische Untersuchungen gestützt. So konnte unter anderem gezeigt werden, dass die Konzentrationen von Endotoxin und proinflammatorischen Zytokinen (IL-1 $\beta$ , IL-6 und IL-8) sowie Prostaglandinen und Endothelin im Fruchtwasser von Patienten mit Chorioamnionitis deutlich erhöht sind (12, 18).

### Infektion erhöht Inzidenz perinataler Hirnschäden

Mittlerweile belegen zahlreiche klinische und epidemiologische Studien die Assoziation zwischen antenataler Infektion und der Entwicklung von perinatalen Hirnschäden. Im Vordergrund stehen einerseits Schädigungen der weißen Hirnsubstanz (periventrikuläre Leukomalazie, PVL) und andererseits peri- bzw. intraventrikuläre Hirnblutungen (P/IVH) (9, 39). Bei Neugeborenen mit dokumentierter Infektion der Mutter zum Zeitpunkt der Geburt zeigt sich ein deutlich erhöhtes Risiko für die Entstehung der periventrikulären Leukomalazie (33, 35). Diese Schädigung der weißen Hirnsubstanz wird heute als wesentliche Ursache für die spätere Ausbildung einer spastischen Zerebralparese angesehen.

Aktuelle tierexperimentelle, aber auch klinische Untersuchungen weisen der fetalen Inflammation im Rahmen einer antenatalen Infektion eine Schlüsselrolle in der Entstehung von perinatalen Hirnschäden zu (10). So ergab eine klinische Multizenter-Studie an 1.078 Frühgeborenen unter 1.500 g mit verfrühtem vorzeitigem Blasensprung und histologisch nachgewiesener Chorioamnionitis ein elffach erhöhtes Risiko für eine Hirnschädigung im Bereich der weißen Hirnsubstanz (24).

In einer hirnschichtsonographischen Reihenuntersuchung bei Früh- und Reifgeborenen (n=5.286) wurden Häufig-

keit und Schweregrade perinataler Hirnschäden bestimmt und mit Schwangerschafts- und Geburtsrisiken in Beziehung gesetzt (22, 3). Neben der bekannten Assoziation zwischen kindlicher Unreife ( $\leq 32$  SSW) und Ausbildung von Hirnblutungen konnte nachgewiesen werden, dass die Kombination aus kindlicher Unreife und klinischer Chorioamnionitis (maternales Fieber  $>38^\circ\text{C}$ ) zum Zeitpunkt der Geburt die Rate von schweren (III $^\circ$ ) und schwersten (IV $^\circ$ ) Hirnblutungen nochmals deutlich erhöht (Abb. 2).

## Typische Läsionen des unreifen Gehirns

### ■ Periventrikuläre Leukomalazie

Die periventrikuläre Leukomalazie tritt typischerweise bei unreifen Feten auf und bezeichnet eine Schädigung der weißen Hirnsubstanz dorsolateral der Seitenventrikel (36). Besonders betroffen sind die Radiatio occipitalis am Trigonum der Seitenventrikel und die weiße Substanz um das Foramen Monroi. Die Ausbildung der periventrikulären Leukomalazie in diesen Bereichen hat vaskuläre Ursa-

chen. Die Fähigkeit zur Vasodilatation und damit zur Steigerung der Durchblutung während und nach einer arteriellen Hypotension ist in diesen Regionen eingeschränkt.

Jenseits der 32. Schwangerschaftswoche nimmt die Vaskularisation dieser Prädilektionsstellen erheblich zu, so dass die Inzidenz der periventrikulären Leukomalazie mit zunehmendem Schwangerschaftsalter abnimmt. Betroffen sind in der weißen Hirnsubstanz überwiegend Oligodendrozyten und deren Vorläuferstufen, die hier in besonders hoher Dichte vorkommen. Die Differenzierung der unreifen Vorläuferstufen zu myelinbildenden reifen Oligodendrozyten wird durch Sauerstoffmangel irreversibel gestört. Fehlende Myelinisation mit Ausbildung kleiner Zysten sind das typische morphologische Korrelat, das in der Neugeborenenperiode ultrasonographisch dargestellt werden kann.

### ■ Intra- bzw. periventrikuläre Hirnblutung

Auch die intra- bzw. periventrikuläre Hirnblutung ist eine typische Läsion des unreifen Gehirns. Sie hat ihren

Ursprung im Gefäßbett der germinalen Matrix. Diese Hirnregion bildet sich nach der 32. SSW, mit zunehmender Reife des Feten, nahezu vollständig zurück. Intra- und postpartale Schwankungen der Hirndurchblutung können zu einer Ruptur dieser vulnerablen Gefäße führen und eine Einblutung in die Hirnkammern und das umgebende Parenchym hervorrufen. Das Ausmaß der Blutung wird durch eine inflammationsassoziierte Einschränkung der Thrombozyten-Aggregation und des Gerinnungssystems verstärkt. Als Folge der Hirnblutung sind eine Zerstörung der germinalen Matrix, eine periventrikuläre hämorrhagische Infarzierung der weißen Hirnsubstanz und ein Hydrozephalus zu beobachten.

## Endotoxine verursachen Herz-Kreislauf-Dysregulation und Zytokin-Freisetzung

Viele Ergebnisse weisen daraufhin, dass die während einer Chorioamnionitis typischerweise erhöhten Zytokin-Konzentrationen (TNF- $\alpha$ , IL-1 $\beta$ , IL-6) im Fruchtwasser, aber auch im fetalen und maternalen Serum für die Entstehung der periventrikulären Leukomalazie mit nachfolgender Zerebralparese von wesentlicher Bedeutung sind (7, 15, 19, 37, 38). Die pathophysiologischen Mechanismen sind allerdings bislang ungeklärt. In den folgenden Abschnitten werden die derzeitigen Modelle diskutiert.

Das fetale Gehirn kann im Rahmen einer ascendierenden intrauterinen Infektion im Wesentlichen über zwei Wege geschädigt werden. Zum einen ist denkbar, dass Endotoxine (Lipopolysaccharide, LPS), die aus Zellwänden gramnegativer Bakterien (z.B. E. coli) freigesetzt werden, die fetale Herz-Kreislauf-Regulation erheblich beeinträchtigen. Diese Einschränkung bewirkt eine Minderdurchblutung des Gehirns und gegebenenfalls einen hypoxisch-ischämischen Hirnschaden. Zum anderen ist aber auch bekannt, dass Endotoxine Astrozyten und Mikroglia zur

## Inzidenz peri- und intraventrikulärer Hirnblutungen

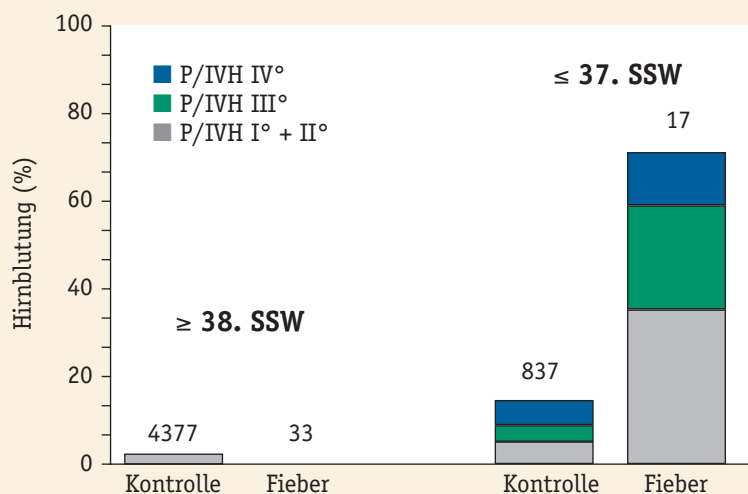


Abb. 2: Inzidenz peri- bzw. intraventrikulärer Hirnblutungen (P/IVH) in Abhängigkeit von maternalem Fieber sub partu bei reif- und frühgeborenen Kindern (n=5.301) (3, 22).

Bildung verschiedener Zytokine anregen, die das Gehirn direkt schädigen können.

Die Wirkung von bakteriellen Endotoxinen (Lipopolysaccharide, LPS) auf die fetale Herz-Kreislauf-Regulation wurde an unreifen Schaf-Feten in utero untersucht (16). Die intravenöse Applikation von LPS (50 µg/kg fetales KG) bewirkte einen starken Abfall der placentaren Durchblutung mit fetaler Azidose und Hypoxämie. Während und nach einer zusätzlichen zweiminütigen intrauterinen Asphyxie waren die mit LPS vorbehandelten Feten nicht in der Lage, den Kreislauf zu zentralisieren (Abb. 3). Es entwickelte sich eine schwere Kreislauf-Dezentralisation, d.h. die Perfusion der lebenswichtigen zentralen Organe wie Gehirn, Herz und Nebennieren fiel ab, während die Durchblutung der peripheren Organe und der Lunge drastisch anstieg. Dies bewirkte neben einer persistierenden Einschränkung der placentaren Perfusion einen erheblichen und prolongierten Abfall des Sauerstoff-Transportes zum Gehirn. In einer derartigen Situation ist die Entstehung eines hypoxisch-schämischen Hirnschadens beim Feten durchaus wahrscheinlich.

In einer Folgeuntersuchung behandelten wir unreife Schaf-Feten mit einer um den Faktor 500 geringeren LPS-Dosis und registrierten über drei Tage Plazentadurchblutung, fetale Herzfrequenz und arteriellen Blutdruck (17). Die LPS-Applikation bewirkte in den ersten zwölf Stunden eine vorübergehende fetale Tachykardie und arterielle Hypertonie sowie einen Abfall der placentaren Perfusion auf 70 % des Ausgangswertes. Im weiteren Verlauf der dreitägigen Beobachtungsdauer erholte sich die Plazentadurchblutung, erreichte aber nicht mehr das Niveau der unbehandelten Feten (Abb. 4).

Die histologische und elektronenmikroskopische Auswertung der Gehirne zeigte eine Infiltration von Entzündungszellen in der periventriku-

### Wie wirken Endotoxine und Asphyxie auf den Fetus?

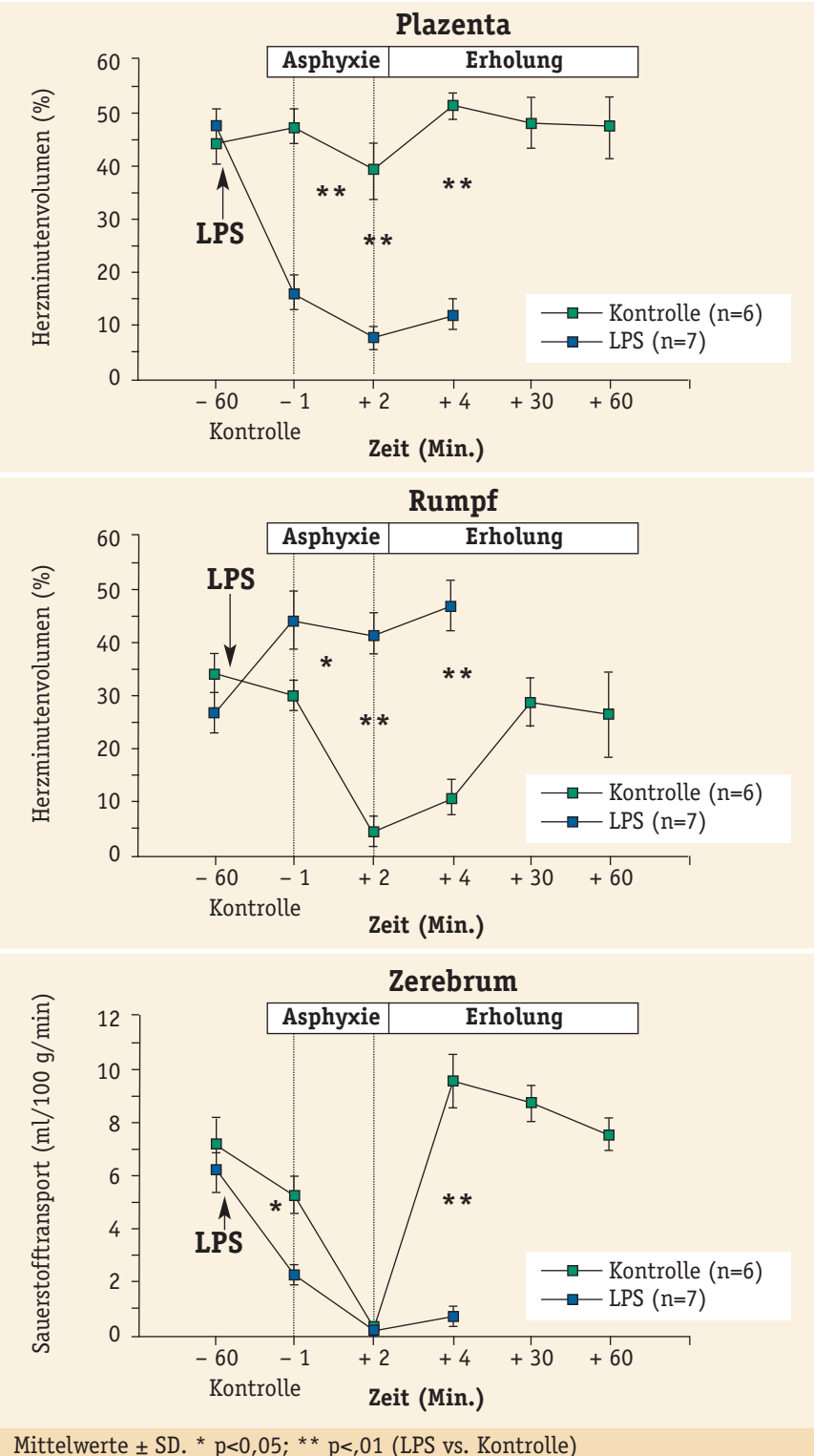
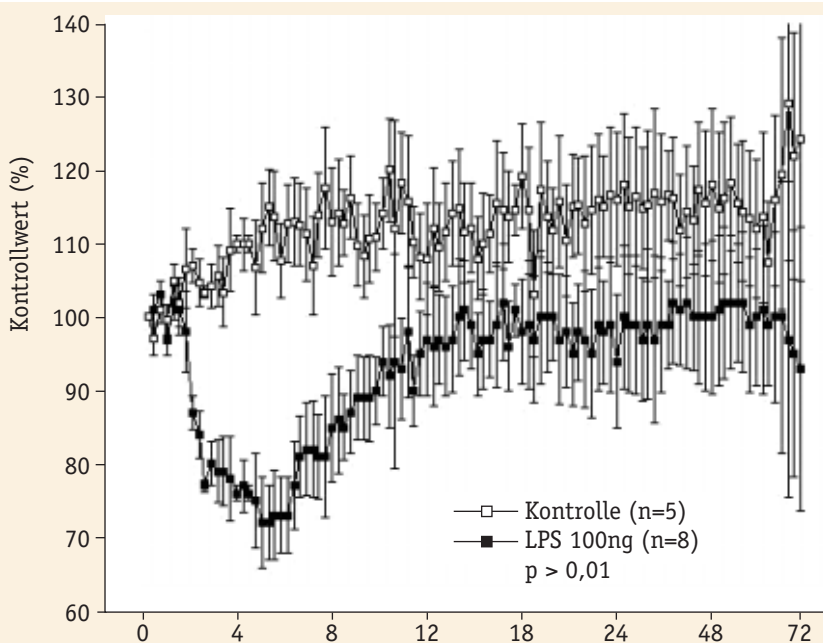


Abb. 3: Placentare und periphere Organdurchblutung sowie zerebraler Sauerstofftransport bei unreifen Schaf-Feten vor, während und nach zweiminütiger intrauteriner Asphyxie. Die Tiere der Versuchsgruppe erhielten eine Stunde vor Asphyxie Endotoxin (LPS; *E. coli*; 53±3 µg/kg KG i.v.). Nach Gabe von LPS nahm der placentare Blutfluss signifikant ab, während die periphere Durchblutung des Feten anstieg. Die Kombination aus Endotoxinämie und Asphyxie resultierte in einer fetalen Kreislauf-Dezentralisation mit placentarer Hypo- und peripherer Hyperperfusion sowie einem prolongierten Abfall des zerebralen Sauerstofftransportes (16).



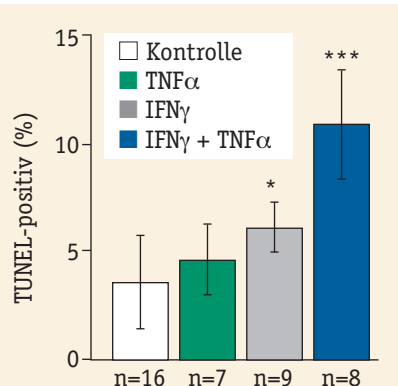
## Einfluss von Endotoxin auf den plazentaren Blutfluss



Mittelwerte  $\pm$  SD. \*  $p < 0,05$ ; \*\*  $p < 0,01$  (LPS vs. Kontrolle)

Abb. 4: Plazentarer Blutfluss bei unreifen Schaf-Feten dargestellt als Prozent des Kontrollwertes. Die Tiere der Versuchsgruppe erhielten Endotoxin (LPS; *E. coli*; 100 ng/kg KG i.v.). Die plazentare Perfusion fiel 1 h nach systemischer LPS-Applikation kontinuierlich ab (-30 % nach 5 h,  $p < 0,001$ ) und erholte sich innerhalb von 16 h auf Ausgangswerte (17).

## Apoptoserate bei Oligodendrozyten-Vorläuferstufen



\* $p < 0,05$ , \*\*\*  $p < 0,001$  (INF- $\gamma$  + TNF- $\alpha$  vs. Kontrolle).

Abb. 5: Apoptoserate bei Oligodendrozyten-Vorläuferstufen. Die Zellen wurden für 48 h mit Interferon- $\gamma$  (100 U/ml) und/oder TNF- $\alpha$  (100 ng/ml) behandelt (14). Die Apoptoserate wurde mit dem TUNEL-Assay gemessen. Dargestellt sind Mittelwerte  $\pm$ SD. Die Anzahl (n) der untersuchten Deckgläschen ist unter den einzelnen Balken wiedergegeben. Unterschiede zwischen den Gruppen wurden mit Varianzanalyse und Scheffé-post-hoc-Test auf Signifikanz geprüft.

lären weißen Hirnsubstanz und einen deutlichen Anstieg der Apoptoserate („zellulärer Suizid“) in dieser Region. Auf Grund dieser Ergebnisse schlussfolgern wir, dass die Einschränkungen der fetalen Herz-Kreislauf-Regulation während einer intrauterinen Infektion für die Ausbildung einer periventrikulären Leukomalazie von Bedeutung sind.

Wie von verschiedenen Autoren in jüngster Zeit dargestellt, scheint eine direkte Schädigung des fetalen Gehirns durch eine aufsteigende intrauterine Infektion möglich. Das verbindende Element könnten dabei proinflammatorische Zytokine sein (INF- $\gamma$ , TNF- $\alpha$ , IL-1 $\beta$ , IL-6) die von immunkompetenten Zellen nach Stimulation mit bakteriellen Endotoxinen (LPS) gebildet werden. Erhöhte Konzentrationen von IL-6 bzw. TNF- $\alpha$  wurden in der Amnionflüssigkeit und im fetalen Blutplasma bei mäteraler Chorioamnionitis nachgewiesen (7, 18, 20, 30, 32, 34).

## Bedeutung der Zytokine

Zytokine sind zentrale Mediatoren im Rahmen von Entzündungsreaktion. Sie erhöhen die Permeabilität der Blut-hirnschranke und ermöglichen den Transfer von LPS und Entzündungszellen in das ZNS (19, 28). Nach Stimulation der Mikroglia durch LPS werden hohe Konzentrationen von Zytokinen im Gehirn freigesetzt (2, 4). Das von aktivierter Mikroglia freigesetzte IL-1 $\beta$  stimuliert wiederum Astrozyten zur Bildung von weiteren Zytokinen. Dadurch werden Leukozyten (v.a. neutrophile Granulozyten) zu Entzündungsherden im Gehirn geleitet und bilden hohe Konzentrationen von Stickstoffmonoxid (NO) durch Aktivierung der NO-Synthase. NO ist ein hochreaktives Molekül, das sich mit Sauerstoffradikalen zu reaktionsfähigen Oxidanzien verbindet. Diese können zu erheblichen neuronalen Zellschäden führen (21).

Interessanterweise vermögen die Zytokine IFN- $\gamma$  und TNF- $\alpha$  einen apoptotischen Zelltod bei Oligodendrozyten-Vorläuferstufen zu induzieren (Abb. 5) (13, 14). Oligodendrozyten bilden die axonalen Markscheiden in der weißen Substanz des Gehirns und sind bei einer periventrikulären Leukomalazie in besonderem Maße betroffen. Im unreifen Gehirn sind die Vorläuferstufen dieser Zelllinie in großer Zahl zu finden. Zytokine rufen bei diesen Zellen aber nicht nur eine Apoptose hervor, sondern beeinträchtigen auch die weitere Ausdifferenzierung der überlebenden Zellen (s. Abb. 6) (14). Störungen in der neuronalen Signalübertragung, die mit einer Spastik insbesondere der unteren Extremitäten einhergehen, sind die unausweichliche Folge.

Eine aufsteigende intrauterine Infektion geht häufig mit einer fetalen Hypoxämie einher. Hohe Bedeutung kommt deshalb der Frage zu, ob das fetale Gehirn durch eine vorbestehende Infektion/Inflammation gegenüber einem nachfolgenden hypoxisch-ischämischen Insult sensibili-

siert wird. So wurde bei neonatalen Ratten nach intrazerebroventrikulärer LPS-Injektion ein ischämischer Hirninfarkt induziert. Im Vergleich zu einer Applikation von NaCl führte die Gabe von LPS in den zerebralen Liquor zu einem deutlich größeren neuronalen Zellschaden (Abb. 7) (8).

Zytokine haben auch erheblichen Einfluss auf das Gerinnungssystem. Sie führen zu einer Expression von Plasminogen-Aktivator-Inhibitor, dem Hauptgegenspieler der Fibrinolyse (11). Sie aktivieren Thrombozyten und fördern deren Aggregation (26). Plättchenaktivierender-Faktor kann wie IL-6 im Rahmen einer Subarachnoidalblutung eine Vasokonstriktion hervorrufen (1, 23). Zytokine sind also in der Lage, bei einer Infektion die Blut-Hirn-Schranke zu schädigen. Sie vermitteln eine intravasale Zelladhäsion, Koagulation und Thrombose und können auch eine Vasokonstriktion induzieren. Diese Mechanismen sind durchaus in der Lage, perinatale Hirnblutungen bei unreifen Feten hervorzurufen oder bestehende Blutungen zu verstärken. Als Folge der Hirnblutung ist eine Zerstörung der germinalen Matrix, eine periventriculäre hämorrhagische Infarzierung der weißen Hirnsubstanz und ein Hydrozephalus zu beobachten.

### Inzidenz von Hirnschäden kann gesenkt werden

Die zentrale Rolle einer aufsteigenden genitalen Infektion in der Pathogenese der Frühgeburtlichkeit wird mittlerweile durch zahlreiche klinische und epidemiologische Studien belegt. Darüber hinaus zeigt sich eine enge Korrelation zwischen einer Chorioamnionitis und der Entstehung von perinatalen Hirnschäden (elffach erhöhtes Risiko).

Im Vordergrund stehen einerseits peri- bzw. intraventriculäre Hirnblutungen (P/IVH) und andererseits Läsionen der weißen Hirnsubstanz (periventriculäre Leukomalazie, PVL). Die Schädigung der weißen Hirnsubstanz

### Wirkung von Zytokinen auf Oligodendrozyten

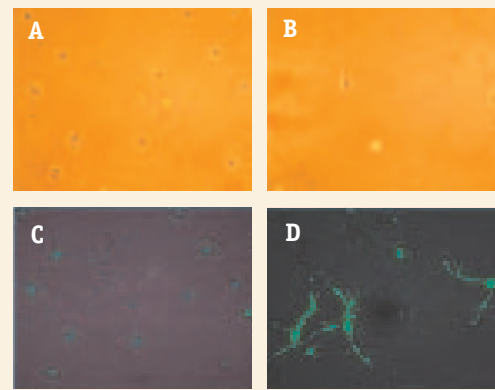


Abb. 6: Oligodendrozyten-Vorläuferstufen wurden für 48 h mit Interferon- $\gamma$  (100 U/ml) und/oder TNF- $\alpha$  (100 ng/ml) behandelt (13). Dargestellt sind Phasenkontrastaufnahmen sowie vergleichende A2B5-Immunzytochemie sechs Tage nach Applikation von Interferon- $\gamma$  und TNF- $\alpha$ . A2B5 ist ein Oberflächenepitop, das nur von sehr unreifen Oligodendrozyten exprimiert wird. Die unbehandelten Zellen sind mittlerweile zu reifen Oligodendrozyten mit einer charakteristischen Bäumchenstruktur ausdifferenziert (A), während die behandelten Zellen die typische bipolare Struktur der Oligodendrozyten-Vorläuferstufen bewahren (B). Im Gegensatz zur Kontrolle (C) reagieren sie positiv auf den spezifischen Antikörper gegen A2B5 (D).

wird heute als wesentliche Ursache für die spätere Ausbildung einer spastischen Zerebralparese angesehen. Aber auch weniger gravierende Beeinträchtigungen im motorischen und sensorischen Bereich sind für die betroffenen Kinder und Eltern, aber auch für die Solidargemeinschaft von wesentlicher Bedeutung.

Bakterielle Endotoxine und im Körper freigesetzte Zytokine spielen eine Schlüsselrolle in der Pathogenese der infektionsvermittelten Hirnschädigung. Sie verursachen eine schwere Beeinträchtigung der fetalen Herzkreislauf-Regulation mit erheblichem Abfall des zerebralen Sauerstofftransportes, führen zu einer direkten

### Rolle von Endotoxinen bei der Entstehung von Hirnschäden

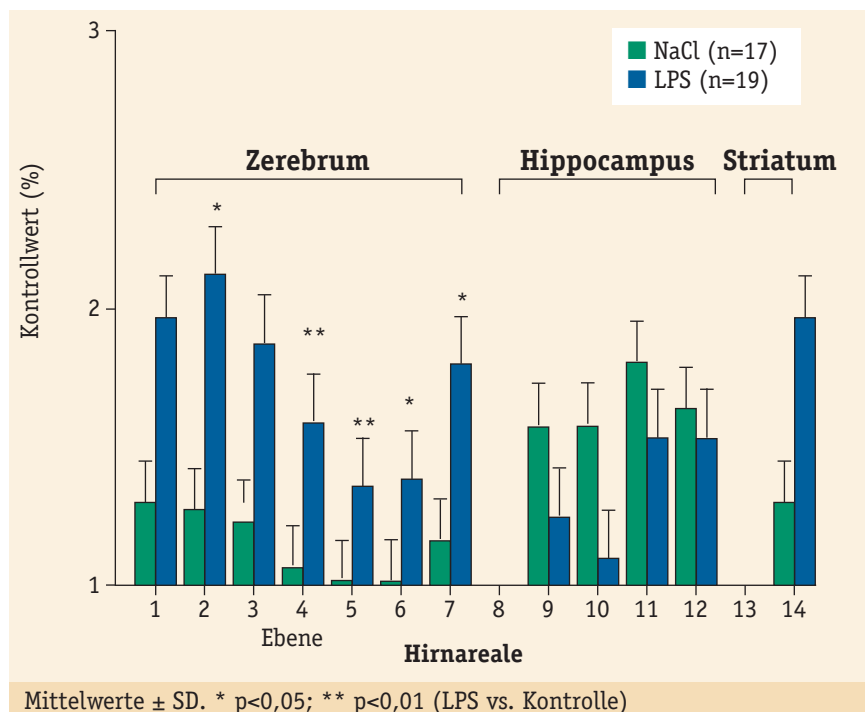


Abb. 7: Die Wirkung von Endotoxin (LPS; E. coli) auf die Entstehung von Hirnschäden wurde an neonatalen Ratten untersucht. Der durch zerebrale Hypoxie-Ischämie induzierte kortikale Hirnschaden wurde durch präischämische Injektion von LPS (5  $\mu$ g/Neonat) in die Cisterna magna signifikant verstärkt; die Injektion von NaCl hatte keinen Einfluss auf das neuronale Outcome (8).

Schädigung der weißen Hirnsubstanz und scheinen das unreife Gehirn gegenüber einem nachfolgenden hypoxisch-ischämischen Insult zu sensibilisieren. Die Aufklärung der pathophysiologischen Mechanismen im Rahmen einer intrauterinen Infektion des Feten wird entscheidend dazu beitragen, die Inzidenz perinatal erworbener Hirnschäden und somit die Morbidität der Kinder zu senken.

## Literatur

1. Armstead WM, Pourcyrous M, Mirro R et al.: Platelet activating factor: a potent constrictor of cerebral arteriole in newborn pigs. *Circ Res* 62 (1988) 1-7.
2. Benveniste E: Cytokine expression in the nervous system. Oxford University Press, Oxford, 1997, 419-459.
3. Berger R, Bender S, Sefkow S et al.: Peri/intraventricular haemorrhage: a cranial ultrasound study on 5286 neonates. *Eur J Obstet Gynecol* 75 (1997) 191-203.
4. Berger R, Garnier Y, Pfeiffer D, Jensen A: Lipopolysaccharides do not alter energy metabolism and protein synthesis in an in vitro model of fetal cerebral ischemia. *Pediatric Res* 48 (2000) 531-535.
5. Berger R, Garnier Y: Pathophysiology of perinatal brain damage. *Brain Res Brain Res Rev* 30 (1999) 107-134.
6. Berger R, Garnier Y: Die Frühgeburt: Pathogenese, Risikoselektion und präventive Maßnahmen. *Geburtshilfe und Frauenheilkunde* 59 (1999) 45-56.
7. Chaiworapongsa T et al.: Evidence for fetal involvement in the pathologic process of clinical chorioamnionitis. *Am J Obstet Gynecol* 186 (2002) 1178-1182.
8. Coumans ABC, Middelans J, Garnier Y et al.: Intracisternal application of endotoxin enhances the susceptibility to subsequent hypoxic-ischemic brain damage in neonatal rats. *Pediatr Res* 53 (2003) 770-775.
9. Dammann O, Leviton A: Maternal intrauterine infection, cytokines, and brain damage in the preterm newborn. A review. *Pediatr Res* 42 (1997) 1-8.
10. Dammann O, Leviton A: Role of the fetus in perinatal infection and neonatal brain damage. *Curr Opin Pediatr* 12 (2000) 99-104.
11. Dosne AM, Dubor F, Lutcher F et al.: Tumor necrosis factor (TNF) stimulates plasminogen activator inhibitor (PAI) production by endothelial cells and decreases blood fibrinolytic activity in the rat. *Thromb Res* 51 (1988) 115-122.
12. Egarter C, Husslein P: Frühgeburtlichkeit und intrauterine Infektion. *Geburtsh Frauenheilk* 56 (1996) M138-M140.
13. Feldhaus B, Dietzel ID, Berger R: TNF- $\alpha$  induces cell death in primary cultures of oligodendrocyte progenitors. *J Soc Gynecol Investig* 8 (2001) 248A.
14. Feldhaus B, Dietzel ID, Heumann R, Berger R: Effects of interferon- $\gamma$  and TNF- $\alpha$  on survival and differentiation of oligodendrocyte progenitors. *J Soc Gynecol Invest* 10 (2003), in press.
15. Figueroa R, Martinez E, Sehgal P et al.: Elevated amniotic fluid interleukin-6 predicts neonatal periventricular leukomalacia and intraventricular hemorrhage. *Am J Obstet Gynecol* 174 (1996) 330.
16. Garnier Y, Coumans A, Jensen A et al.: Endotoxemia severely affects circulation during normoxia and asphyxia in immature fetal sheep. *J Soc Gynecol Investig* 8 (2001) 134-142.
17. Garnier Y, Coumans ABC, Vaihinger HM et al.: Low dose endotoxin (LPS) results in substantial umbilico-placental vasoconstriction and discrete neuropathological changes in preterm sheep. *J Soc Gynecol Investig* 9 (2002) 72A-73A.
18. Gomez R, Ghezzi F, Romero R et al.: Premature labor and intra-amniotic infection. *Clin Perinat* 22 (1995) 281-342.
19. Greig PC, Ernest JM, Theot L et al.: Amniotic fluid interleukin-6 levels correlate with histologic chorioamnionitis and amniotic fluid cultures in patients in premature labor with intact membranes. *Am J Obstet Gynecol* 169 (1993) 1035-1044.
20. Hillier SL et al.: The relationship of amniotic fluid cytokines and preterm delivery, amniotic fluid infection, histologic chorioamnionitis, and chorioamnion infection. *Obstet Gynecol* 81 (1993) 941-948.
21. Ischiropoulos H, Zhu L, Chen J et al.: Peroxynitrite-mediated tyrosine nitration catalyzed by superoxide dismutase. *Archiv Biochem Biophys* 298 (1992) 1-7.
22. Jensen A et al.: Das Hinblutungsrisiko bei Früh- und Reifgeborenen. *Geburtsh Frauenheilk* 52 (1992) 6-20.
23. Kikuchi T et al.: Cytokine production in cerebrospinal fluid after subarachnoid haemorrhage. *Neurol Res* 17 (1995) 106-108.
24. Leviton A et al.: Maternal infection, fetal inflammatory response, and brain damage in very low birth weight infants. *Developmental Epidemiology Network Investigators*. *Pediatr Res* 46 (1999) 566-575.
25. Lockwood CJ: Recent advances in elucidating the pathogenesis of preterm delivery, the detection of patients at risk, and preventive therapies. *Curr Opin Obstet Gynecol* 6 (1994) 7-18.
26. Mitchell MD, Dudley DJ, Edwin SS et al.: Interleukin-6 stimulates prostaglandin production by human amnion and decidual cells. *Eur J Pharmacol* 192 (1991) 189-191.
27. Oleksowicz L, Mrowiec Z, Zuckerman D et al.: Platelet activation induced by interleukin-6: evidence for a mechanism involving arachidonic acid metabolism. *Thromb Haemost* 72 (1994) 302-308.
28. Quagliarello VJ, Wispelwey B, Long Jr WJ et al.: Recombinant human interleukin-1 induces meningitis and blood-brain barrier injury in the rat. Characterization and comparison with tumor necrosis factor. *J Clin Invest* 87 (1991) 1360-1366.
29. Rechberger T, Woessner JF: Collagenase, its inhibitors, and decorin in the lower uterine segment in pregnant women. *Am J Obstet Gynecol* (168) 1993 1598-1603.
30. Romero R et al.: Tumor necrosis factor in preterm and term labor. *Am J Obstet Gynecol* 166 (1992) 1576-1587.
31. Saija A, Princi P, Lanza M et al.: Systemic cytokine administration can affect blood-brain barrier permeability in the rat. *Life Sci* 56 (1995) 775-784.
32. Saito S et al.: Elevation of amniotic fluid interleukin-6 (IL-6), IL-8 and granulocyte colony stimulating factor (G-CSF) in term and preterm parturition. *Cytokine* 5 (1993) 81-88.
33. Sinha SK, Davies JM, Sims DG et al.: Relation between periventricular hemorrhage and ischemic brain lesions diagnosed by ultrasound in very pre-term infants. *Lancet* 2 (1985) 1154-1155.
34. Stallmach T, Hebisch G, Joller-Jemelka Hiet al.: Cytokine production and visualized effects in the fetomaternal unit. Quantitative and topographic data on cytokines during intrauterine disease. *Lab Invest* 73 (1995) 384-392.
35. Verma U, Tejani N, Klein S et al.: Obstetric antecedents of intraventricular hemorrhage and periventricular leukomalacia in the low-birth-weight neonate. *Am J Obstet Gynecol* 176 (1997) 275-281.
36. Volpe JJ: *Neurology of the newborn*. Saunders, Philadelphia, 1995.
37. Yoon BH, Romero R, Yang SH et al.: Interleukin-6 concentrations in umbilical cord plasma are elevated in neonates with periventricular leukomalacia. *Am J Obstet Gynecol* 174 (1996) 1433-1440.
38. Yoon BH et al.: Amniotic fluid inflammatory cytokines, neonatal brain white matter lesions, and cerebral palsy. *Am J Obstet Gynecol* 177 (1997) 19-26.
39. Wu YW, Colford JM Jr: Chorioamnionitis as a risk factor for cerebral palsy: A meta-analysis. *JAMA* 284 (2000) 1417-1424.

### Für die Autoren



**Prof. Dr. Richard Berger**  
 Universitätsfrauenklinik Bochum  
 In der Schornau 23-25  
 D-44892 Bochum  
 E-Mail richard.berger@ruhr-uni-bochum.de



**Dr. med. Yves Garnier**  
 Frauenklinik des  
 Universitätsklinikums Aachen  
 Pauwelsstr. 30  
 D-52074 Aachen  
 E-Mail ygarnier@ukaachen.de